Aus dem pathologisch-anatomischen Institut Basel.
(Vorsteher: Prof. Dr. E. Hedinger.)

Über Meningitis serosa chronica cystica cerebralis.

Inaugural-Dissertation

zur

Erlangung der Doktorwürde

der

hohen medizinischen Fakultät der Universität Basel

vorgelegt von

Hans Schultheiss, med. prakt.

aus Riehen.

Mit 2 Abbildungen im Text.

Wiesbaden.
Verlag von J. F. Bergmann
1919.

Aus dem pathologisch-anatomischen Institut Basel.
(Vorsteher: Prof. Dr. E. Hedinger.)

Über Meningitis serosa chronica cystica cerebralis.

Inaugural-Dissertation

zur

Erlangung der Doktorwürde

der

hohen medizinischen Fakultät der Universität Basel

vorgelegt von

R. UNIV. BIBLIOTHEEK LEIDEN

Hans Schultheiss, med. prakt.

aus Riehen.

Mit 2 Abbildungen im Text.

Wiesbaden.
Verlag von J. F. Bergmann.
1919.

Sonderabdruck aus der Frankfurter Zeitschrift für Pathologie, 23. Band.

Von der Fakultät genehmigt auf Antrag von Prof. E. Hedinger.

Druck von Carl Ritter, G. m. b. H., Wiesbaden.

Aus dem pathologisch-anatomischen Institut Basel.
(Vorsteher: Prof. Dr. E. Hedinger.)

Über Meningitis serosa chronica cystica cerebralis.

Von

Hans Schultheiss.

Die Hirn- und Rückenmarkschirurgie hat, wie wohl wenige Gebiete der Medizin in den vergangenen zwei Dezennien eine reiche Bearbeitung sowohl auf wissenschaftlichem, als auch ganz besonders auf praktischem Gebiete erfahren. Insbesondere ist es die Lehre der Tumoren des Zentralnervensystems im weitesten Sinne des Wortes, die mit den Fortschritten der Chirurgie und Neurologie mancherlei Wandlungen durchgemacht hat. Noch ist kaum mehr als ein Vierteljahrhundert verflossen, seit der kühne englische Chirurg und Neurologe Horsley zum ersten Mal einen extramedullären Rückenmarkstumor mit Erfolg exstirpiert und damit auch mit der früheren Anschauung, nach der diese Krankheitsprozesse ein Noli me tangere bedeuteten und den Arzt zur Untätigkeit verurteilten, endgültig gebrochen hatte.

Diese gemeinschaftliche Arbeit der Neurologen und Chirurgen hat, gestützt durch die autoptischen Befunde, nicht nur manches zur Lösung diagnostischer und differentialdiagnostischer Schwierigkeiten beigetragen und der Therapie neue Wege gewiesen, sondern durch sie sind auch zahlreiche, zum Teil bisher nicht oder nur wenig bekannte pathologische Prozesse erforscht und zum Teil wenigstens in ihrer Ätiologie und Symptomatologie klargestellt worden.

So verdanken wir der Neurochirurgie die Kenntnis einer Erkrankung der Meningen, die von Oppenheim und Krause unter dem Namen einer Meningitis bzw. Arachnitis chronica serosa circumscripta (cystica) beschrieben worden ist. Sie verstehen darunter eine umschriebene zystische Liquoransammlung innerhalb der Leptomeninx, entstanden durch Verklebung der Arachnoidealmaschen in einem gewissen Umkreis und dadurch bedingter Verhinderung der Liquorkommunikation

bzw. des Liquorabflusses gegen die Umgebung. Durch Steigerung des Liquordruckes in dieser Absackung oder Zyste, die auf eine späterhin zu erörternde Weise zustande kommen kann, wird ein Druck gegen die Umgebung d. h. gegen die benachbarten Hirnteile ausgeübt, so dass dieser Krankheitsprozess klinisch den gleichen Symptomenkomplex aufweist, wie der Tumor cerebri.

Die vielfachen Bemühungen, diesem gegenüber gewisse differentialdiagnostische Kriterien zu gewinnen, sind deshalb auch bis heute erfolglos geblieben. Die Ätiologie scheint, wie wir später sehen werden, keine einheitliche zu sein, obschon der Name zum vornherein auf eine entzündliche Ursache hinweist.

Wir unterscheiden zwischen einer primären und einer sekundären Meningitis serosa circumscripta, d. h. die entzündungserregende Schädigung trifft ausschliesslich oder vorwiegend die Meningen, oder aber die zystische Meningitis ist eine Begleiterscheinung irgend einer Erkrankung des Zentralnervensystems, des Schädels oder Wirbelsäule. Ferner unterscheiden wir zwischen einer akuten und einer chronischen Form, eine Einteilung, wie sie schon früher von Oppenheim und Krause aufgestellt worden ist.

Es ist jedoch gleich hervorzuheben, dass die Beantwortung der Frage, ob im gegebenen Falle eine primäre oder eine sekundäre Erkrankung der Meningen vorliegt, aus den Befunden, die wir bei den Operationen erheben, lange nicht in allen Fällen mit Sicherheit erfolgen kann. Wir wissen, selbst bei ausgedehnten Explorationen, nie zum Vorneherein, ob bei einer abnormen Liquoranhäufung an zirkumskripter Stelle ein isolierter, selbständiger Prozess vorliegt, oder ob nicht doch noch eine andere Erkrankung, und hier kommt vor allem der Tumor in Frage, die Ursache dazu abgibt. Denn es ist a priori zuzugeben, dass auch bei scheinbar normaler Beschaffenheit der nervösen Zentralorgane ein mehr in der Tiefe gelegener Neubildungsprozess vorhanden bzw. in Entwicklung begriffen sein kann, ohne dass er bei einer blossen Inspektion und Palpation mit Sicherheit würde nachgewiesen werden können. Diagnostische Hirnsubstanzpunktionen sind in nur wenigen der bis jetzt chirurgisch behandelten Fälle vorgenommen worden. Auch der eventuell günstige Verlauf nach der Operation, der jahrelang anhalten und einer vollkommenen Heilung gleichkommen kann, wird uns vor Irrtum nicht vollständig schützen, zumal wir wissen, dass z. B. Gliome lange Zeit bestehen können, ohne allgemeine oder Herdsymptome hervorzurufen. Einen gerade in dieser Beziehung interessanten Fall teilte Henneberg mit, wo bei einem 45jährigen Manne, der seit 5 Jahren an typischen linksseitigen Jacksonschen Anfällen gelitten hatte und deshalb trepaniert

worden war, ohne dass nach Eröffnung der Dura und Probeschnitt in die Cortex ein Tumor sich gezeigt hätte. Die epileptischen Krämpfe traten später wieder auf, und es wurde deshalb die Diagnose auf idiopathische Jacksonsche Epilepsie gestellt. Der Patient kam 3 Jahre postoperationem, d. h. nach 7jähriger Krankheitsdauer zur Autopsie, und es fand sich genau unter der Trepanationsstelle ein Tumor von teils gliösem, teils sarkomatösem Charakter.

Es wird uns also nur der Befund an der Leiche, bzw. die histologische Untersuchung der Meningen und der benachbarten Teile des Zentralnervensystems dieses Zweifels entheben können. Damit fällt auch die Möglichkeit, derartige Bildungen mittels (Lumbal)punktion zur Heilung zu bringen, abgesehen von der bereits erwähnten Unmöglichkeit einer Differentialdiagnose zwischen Tumor und zystischer Meningitis, schon aus dem eben angeführten Grunde vollkommen ausser Betracht.

Wir können zwischen einer Meningitis chronica serosa circ. spinalis und -cerebralis unterscheiden. Die ersten Befunde jener Art wurden zufällig bei Laminektomien, die fast ausnahmslos wegen der auf Tumor der Rückenmarkshüllen oder des Rückenmarks selbst gestellten Diagnose ausgeführt wurden, erhoben.

Verfolgen wir vorerst die Literatur, die uns über diese Prozesse, mit der Lokalisation im Rückenmark, bekannt geworden ist, so finden wir schon frühzeitig, hauptsächlich in der englischen und französischen Literatur, zahlreiche Beschreibungen von meningealen Zystenbildungen. Bei diesen Fällen aber, wie sie von Quain, C. E. Ware, Calmeil, Wilks, Browne, Bellencontre und Charcot (zit. nach Skoog) veröffentlicht worden sind, handelte es sich nicht um einfache seröse meningeale Zysten im Sinne unseres Krankheitsbildes, sondern um zystische Bildungen sekundärer Natur, wie wir sie schon oben kurz angedeutet haben, als Folge von Erkrankungen der benachbarten Knochen, wie Spondylitiden, Ostitiden, Osteomyelitiden, Erkrankungen der Medulla spinalis selbst, zystischen Umwandlungen von Tumoren der Rückenmarkshäute, parasitären Zysten etc.

Bevor aber Oppenheim und Krause durch ihre Beobachtungen die Aufmerksamkeit auf dieses bis dahin sozusagen unbekannte Krankheitsbild lenkten und sich dadurch auch die Zahl der Beobachtungen zu häufen begann, finden wir in der Literatur nur ganz vereinzelte Beschreibungen diesbezüglicher Fälle, die aber damals als seltene Vorkommnisse betrachtet wurden und infolgedessen ohne besondere Beachtung blieben.

So wurde im Jahre 1898 von Schlesinger ein ziemlich sicherer Fall einer serösen Meningealzyste veröffentlicht. Es betraf einen 36jährigen Mann, der klinisch eine Parese beider Beine, Anästhesie der unteren Körperhälfte und zeitweilige Detrusorlähmung gezeigt hatte. Im Laufe der Zeit häufige Exazerbationen und Remissionen. Nach 9jährigem Bestande des Leidens starb der Patient an einer interkurrenten Krankheit. Bei der Obduktion fand sich eine intradurale, ca. 3 cm lange längsovale Zyste an der vorderen Peripherie des Brustmarkes, unmittelbar unter der Intumescentia cervicalis, dieselbe noch teilweise betreffend. Ihre vordere Wand wurde durch die mit der Dura verwachsenen Leptomeningen gebildet, die hintere Wand durch das vollkommen breitgedrückte, an dieser Stelle bloss noch 2 mm dicke Rückenmark. Die Zyste war mit klarer Flüssigkeit gefüllt und verlief nach oben in einen 2 mm tiefen Rezessus, der in den zentralen Partien der Medulla gelegen war. Mikroskopisch zeigte sich eine sehr ausgesprochene Strangdegeneration sowohl in den auf- wie absteigenden Bahnen.

Es erhebt sich nun hier allerdings die Frage, ob diese Degeneration als sekundäre d. h. als Folge einer Markkompression durch die primär entstandene Zyste, — für deren Bildung, bzw. Erklärung wir in diesem Falle kein plausibles ätiologisches Moment heranziehen können — oder ob sie bloss das Produkt einer Markerkrankung war, wie es Adler vermutet, zu betrachten ist. Ob der angeblich schweren Erkältung, an die sich das Leiden anschloss oder nach der dasselbe nach den weitgehenden Remissionen jeweils wieder exazerbierte, eine ätiologische Bedeutung zukommt, lasse ich dahingestellt, obwohl es mir zum vorneherein als wenig wahrscheinlich vorkommt.

Eine weitere ähnliche Beobachtung stammt von Spiller, Musser, Martin aus dem Jahre 1903, und ein Jahr später erwähnt Adolf Schmidt in seiner Arbeit einen von Schmorl beobachteten Fall von seröser, zystischer Meningitis, bei dem eine intradurale Zyste von 5 cm Länge in der Höhe des mittleren Dorsalmarkes vorgelegen hatte. Sie war durch entzündliche Verwachsungen der Pia mit der Rückenmarksoberfläche einerseits und der Dura andererseits zustande gekommen. Auch sie hatte einen Druck auf die Medulla ausgeübt, da dieselbe stark abgeplattet erschien.

Diese Hinweise auf einen bis jetzt unbekannten pathologischen Prozess blieben jedoch so gut wie unbeachtet, bis sie, nur wenige Jahre später, von Oppenheim aufgegriffen, und ihnen mehr als nur kasuistisches Interesse beigemessen wurde. Oppenheim war der eigentliche Begründer der Lehre von der Meningitis ser. circ. spinalis. Erst durch

seine und Krauses Beobachtung ist die Wichtigkeit der Kenntnis dieses Krankheitsbildes sowohl in differentialdiagnostischer als auch ganz besonders in therapeutischer Hinsicht, d. h. für den Neurologen wie für den Chirurgen hervorgehoben worden. In differentialdiagnostischer Hinsicht deshalb, weil — wie schon oben erwähnt, sichere diagnostische Kriterien gegenüber dem Tumor nicht anzuführen sind — bei der Tumordiagnose also die Möglichkeit einer zystischen Meningitis, der sich häufenden Beobachtung zufolge, zu berücksichtigen und damit die Prognose vorsichtiger zu stellen ist; in therapeutischer Hinsicht, weil, wie die Erfahrung zeigte, in dem chirurgischen Eingriff der einzig mögliche, aber auch sichere Weg zur Heilung gegeben ist.

Die ersten Beobachtungen, die Oppenheim zu solchen Erwägungen führten, betrafen allerdings vorerst meist nicht reine Fälle von Meningitis bzw. Arachnitis ser. circ., sondern Erkrankungen der Wirbelkörper, die zu lokaler Verengerung des Wirbelkanals und sekundärer Liquorstauung an umschriebener Stelle geführt hatten, die dann durch zunehmenden Druck Kompressionserscheinungen des Rückenmarks oder der Cauda equina bedingten und so das Bild des extramedullären Tumors vorzutäuschen imstande waren. In seinen «Beiträgen zur Diagnostik und Therapie der Geschwülste im Bereiche des Zentralnervensystems» finden wir jedoch die Schilderung eines Falles von zystischer Spinalmeningitis.

Ein 42jähriger Kranker mit luetischen Antezedenzien und nachgewiesenem Alkoholabusus erkrankte nach einer angeblichen Erkältung ziemlich plötzlich unter Erscheinungen, die Oppenheim zur Annahme einer wahrscheinlich extramedullär liegenden Neubildung oder eines chronisch entzündlichen Prozesses in den Meningen veranlasste. Der Patient zeigte ferner als kongenitale Entwicklungsanomalie einen rechtsseitigen Klumpfuss, so dass bei der Diagnosestellung eine eventuelle Gliose nicht mit Sicherheit ausgeschlossen werden konnte. Spezifische Kuren blieben erfolglos. Bei der Operation fand sich die Dura von schwieligem Gewebe bedeckt. Nach Entfernung desselben zeigte sie für das Auge keine, für den palpierenden Finger eine kaum merkbare Pulsation. Nach der Eröffnung floss reichlich Liquor ab und es drängte sich eine prall gefüllte, glänzende Blase vor, aus der beim Anstechen klarer Liquor in ziemlicher Menge ausströmte. Am Rückenmark keine Zeichen einer Neubildung, dafür aber breite Verwachsungsstränge in der Höhe des ersten Dorsalbogens, die von der inneren Fläche der Dura zur Pia zogen. Die hinteren Wurzeln zeigten keine Besonderheiten. Nach der Operation gingen die Erscheinungen wesentlich zurück, verloren

sich jedoch nicht vollständig. Oppenheims Annahme, dass in diesem Fall die restierenden Störungen infolge der langen Krankheitsdauer mehr auf psychischer Grundlage beruhen könnten, kann zweifelsohne richtig sein, steht jedoch nicht fest, und an der von ihm selbst eingeräumten Möglichkeit eines eventuell vorhandenen intramedullären Leidens muss, solange pathologisch-anatomische Untersuchungen fehlen, festgehalten werden.

Weitere wertvolle Beiträge zur Kenntnis der Meningitis ser. cyst. spinalis hat uns Fedor Krause geliefert. Er hatte bis zum Jahre 1907 unter 22 Laminektomien, die er wegen vermuteter Tumorbildung ausführte, in 6 Fällen an Stelle des vermeintlichen Tumors eine zystische Liquoransammlung gefunden. Die von ihm beschriebenen Fälle stellten teils primäre, teils sekundäre, teils akute, teils chronische Formen dieses Krankheitsprozesses dar, wobei allerdings auch hier die Diagnose infolge mangelnder autoptischer bzw. mikroskopischer Befunde nicht absolut sichergestellt werden kann.

So lieferte uns Krause einen Bericht über einen Fall, der im Anschluss an eine Schussverletzung der Halswirbelsäule entstanden und in deren Gefolge die Erscheinungen einer nicht vollständigen Brown-Séquardschen Lähmung aufgetreten war. Die Operation zeigte, nach ausgiebiger Freilegung der Dura, im Bereiche des Halsmarkes eine intradurale Flüssigkeitsansammlung, die die harte Hirnhaut unter starke Spannung setzte und die Pulsation aufhob. Die Liquoransammlung fand sich nur an umschriebener Stelle vor und vorzugsweise da, wo die Dura an ihrer Aussenseite stark eitrig belegt war bzw. mit dem erkrankten Knochen in Verbindung stand. Die Frage, wieso es in diesem Falle nur zu zirkumskripter Flüssigkeitsansammlung gekommen ist, lässt Krause offen. Er fasst sie als ein fortgeleitetes entzündliches Ödem auf, verursacht durch die Erkrankung der benachbarten Knochen.

Weiterhin berichtet uns derselbe Autor über einen Fall, der einen 35jährigen Mann, mit Hinweis auf Tbc. in der Anamnese, betraf, bei dem sich innerhalb $^5/_4$ Jahren ebenfalls die Erscheinungen einer Brown-Séquardschen Lähmung entwickelt hatten und bei dem von Oppenheim die Diagnose eines extramedullären Tumors in der Höhe des 3. Dorsalwirbels gestellt worden war, wobei er allerdings unter den Begriff des Tumors neben dem Neoplasma eventuell käsiges Material bei versteckter Karies, epidurale tuberkulöse Granulationen oder abgesperrten, unter Druck stehenden Liquor bei Verengerung des Wirbelkanals mit einbezog. Bei der Operation zeigte sich nach Freilegung der Dura in einer Länge von 3,5 cm, dass dieselbe stark gespannt war und nirgends

pulsierte. Beim Einschneiden entleerten sich grosse Mengen Liquor im Strahle. Die Sondierung ergab in der Höhe des 3.—4. Brustwirbelbogens Verwachsungsstränge zwischen Dura und Pia, die gleichsam eine Tasche bildeten. Die Arachnoidea war daselbst trüb und verdickt. Nach Lösung dieser Verwachsungen fanden sich keine weiteren Hindernisse mehr vor. Weder am Knochen, noch am Rückenmark liessen sich pathologische Prozesse nachweisen.

Eine andere Beobachtung betraf eine 60jährige Frau mit tuberkulöser Vorgeschichte, bei der sich im Verlaufe von ca. 3 Monaten eine beinahe vollständige Paraplegie der Beine und Blasenstörungen eingestellt hatten. Ein tuberkulöser Senkungsabszess dicht neben der Wirbelsäule wies auf eine Karies hin. Bei der Laminektomie zeigten sich die Dorn- und Querfortsätze des 3. und 4. Lendenwirbels erkrankt. Im Wirbelkanal fanden sich jedoch nirgends Eiter, noch tuberkulöse Granulationen. Eine bedeutende Liquoransammlung an umschriebener Stelle, die jedenfalls durch den entzündlichen Reiz veranlasst worden war, hatte zu diesem tumorartigen Symptomenkomplex geführt, der dann durch die Operation vollständig zum Schwinden gebracht wurde. Krause weist mit Recht darauf hin, dass auch bei Wirbelkaries die Kompressionserscheinungen nicht bloss durch die Verschiebung der Wirbelkörper, Abszess- oder Granulationsbildung innerhalb des Wirbelkanals, sondern auch durch zirkumskripte, serös meningitische Prozesse zustande kommen können.

Krause gibt uns ferner Kenntnis über eine Beobachtung, die er an einem 50jährigen Manne angestellt hatte, bei dem schwere Reiz- und Ausfallerscheinungen im Bereiche der Lumbosakralnerven aufgetreten waren, und die zu einer Laminektomie Anlass gegeben hatten. Nach Entfernung des 3. Lumbalbogens zeigte sich die Dura in ihrer normalen Färbung, jedoch stark gespannt und ohne Pulsation. Bei der Wegnahme eines weiteren Wirbelbogens drängte sie sich wie eine schwappende Blase vor, bei deren Eröffnung eine Menge klaren Liquors unter Druck ausströmte. Die Sonde traf nirgends ein Hindernis. Bei der Resektion eines weiteren Lendenwirbels ergab sich, dass der Wirbelkanal an einer Stelle durch eine exostosenartige, aber flache Vorwölbung verengt war, doch nicht in dem Masse, dass sie zu Kompressionserscheinungen hätte führen können. Vielmehr musste die zirkumskripte Liquoranhäufung hierfür verantwortlich gemacht werden. Nach der Operation schwanden sämtliche Erscheinungen. Kurze Zeit nachher kam jedoch der Patient aus unbekannter Ursache ad exitum. Die Sektion wurde leider verweigert.

Ein anderer von Krause beobachteter Fall, der hier Erwähnung finden muss, betraf einen Mann, der ein schweres Trauma erlitten, das

eine Quetschung der Halswirbelsäule zur Folge hatte, und bei dem nachher Kompressionserscheinungen von Seiten des Markes aufgetreten waren. Die Operation ergab abnorme Liquoranhäufung und Fehlen der Pulsation des Markes an der betreffenden Stelle. Nach der Entleerung der Flüssigkeit stellte sie sich wieder ein, und nach kurzer Zeit schwanden sämtliche Drucksymptome. Die Lumbalpunktion hatte normale Druckverhältnisse ergeben.

Diese Mitteilungen konnten in der Folgezeit nicht unbeachtet bleiben. Mehr und mehr lenkten sie die Aufmerksamkeit der Neurologen und Chirurgen auf sich und eine grössere Anzahl diesbezüglicher Beobachtungen waren das Resultat gemeinschaftlicher Forschung, das zugleich den Beweis zu leisten im Stande war, dass diese Erkrankung keineswegs zu den medizinischen Raritäten gehört, wie man anfänglich anzunehmen geneigt war, sondern dass damit auch in der Praxis ernstlich gerechnet werden müsse.

Im Jahre 1908 folgten die Veröffentlichungen mehrfacher Beiträge, die, wenn sie auch meist nur der Kasuistik angehörten, doch wertvolle Beobachtungen insbesondere in therapeutischer und prognostischer Hinsicht darstellten.

So teilen Mendel und Adler folgenden Fall mit: Eine 36jährige Frau mit Tuberkulose in der Anamnese erkrankte unter den Erscheinungen einer spastischen, besonders rechtsseitigen Parese der unteren Extremitäten, Sensibilitätsstörungen, Störungen der Miktion und Defäkation. Der 2.—4. Brustwirbeldornfortsatz war druckempfindlich. Es wurde die Diagnose eines wahrscheinlich extramedullären Rückenmarktumors gestellt, eine eventuelle Wirbelkaries aber nicht vollkommen ausgeschlossen, wiewohl das gute Allgemeinbefinden wenig dafür sprach. Bei der Laminektomie fand sich nun weder das eine noch das andere. Es zeigte sich vielmehr eine mit klarem Liquor gefüllte interarachnoideale Zyste, die nach allen Seiten durch Adhäsionen abgegrenzt war und nach deren Entleerung das Rückenmark in einer Ausdehnung von ca. 2,5 cm eine beträchtliche Eindellung aufwies, im übrigen aber keinerlei krankhafte Veränderungen zeigte. Mit der Operation schwanden alle Lähmungserscheinungen. In bezug auf die Ätiologie des Falles geben uns die Autoren keine bestimmte Deutung. Sie nehmen aber an, dass die Untersuchung des Liquors auf Tuberkelbazillen bei einer sicher tuberkulösen Patientin möglicherweise eine bestimmte Erklärung hätte ergeben können.

L. Bruns berichtet uns über eine ähnliche Beobachtung, die er an einem 16jährigen Knaben angestellt hatte und bei dem ihn die

Erscheinungen: Lähmung und Atrophie der Schultermuskulatur, Parese und Atrophie der Muskulatur des rechten Armes, Gefühlsstörungen und Bewegungsataxie im rechten Arm und Bein, Patellar- und Fussklonus, Babinski und Oppenheim, an einen rechtsseitigen Tumor der Meningen im oberen Teile des Halsmarkes hatten denken lassen, zumal der anfängliche Verdacht auf Spondylitis durch lange Beobachtung und Röntgenuntersuchung fallen gelassen werden musste Auch sonst fanden sich weder für Tuberkulose noch für Lues irgendwelche Anhaltspunkte. Die Operation zeigte in der Höhe des 4. und 5. Halssegmentes eine zystische Anhäufung von Liquor, der unter starkem Drucke stand und der beim Eröffnen der Dura «in starkem Strahl fontänenartig herausspritzte». Auch hier schwanden nach der Laminektomie alle Kompressionssymptome von Seiten des Markes ziemlich rasch. Bruns weist in der Epikrise seines Falles noch besonders darauf hin, dass hier keine anderweitige Erkrankung bestand, die ev. sekundär diese Absackung von vermehrtem Liquor hätte zur Folge haben können. Es war seinem Befunde nach sowohl eine Erkrankung der Wirbelsäule als auch ein intramedullärer Prozess auszuschliessen, so dass Bruns entgegen der Ansicht von Mendel, Adler und Oppenheim glaubt, diesen Fall als einen sicheren Beweis für die Existenz einer idiopathischen serös-cystischen Meningitis ansprechen zu dürfen.

Im gleichen Jahre machte de Montet eine Beobachtung, die wiederum einen analogen Fall betraf, wie er von Mendel und Adler mitgeteilt worden war. Eine 43jährige Patientin, die in ihrer Anamnese in Bezug auf Heredität, Infektionskrankheiten und Traumen keine Besonderheiten aufwies, erkrankte an einer fast vollständigen Paraplegie der unteren Extremitäten mit daselbst stark gesteigerten Schnenphänomenen, beidseitigem Fuss- und Patellarklonus, Babinski und Oppenheim, Sensibilitätsstörungen, Incontinentia urinae et alvi, Störungen, die in Begleitung von anfallsweise auftretenden Rückenschmerzen, Parästhesien und Gürtelgefühl aufgetreten waren. Die Lumbalpunktion zeigte geringen Druck, das Punktat geringe Leuko- und Lymphocytose, bakteriologisch nihil. Im Bereiche des 4. und 5. Prozessus spinosus der Brustwirbel bestand starker Druckschmerz. Die Diagnose lautete auf Markkompression mit unsicherer Beteiligung des Markes selbst. Die ev. entzündliche Natur des Prozesses wurde in besondere Erwägung gezogen in Anbetracht der starken Schwankungen der Sensibilitätsstörungen. Die Operation zeigte, dass es sich um eine seröse meningeale Zyste handelte in der Höhe der 5. und 6. Dorsalwurzel. Bei Eröffnung der Dura «spritzte eine bedeutende Menge Liquor im Strahl heraus».

Die Pia und Arachnoidea war getrübt, das Rückenmark stark abgeplattet. Als Ursache für diese zirkumskripte Liquoransammlung fanden sich keine weiteren sichtbaren Veränderungen, weder am Knochen noch am Mark. Allerdings betont der Autor, dass er im Interesse der Patientin auf ein weiteres Absuchen bzw. ausgedehntere Freilegung des Rückenmarkskanals verzichten musste und räumt die Möglichkeit ein, dass vielleicht unter diesen Bedingungen eine Ursache für die Liquorstauung zu eruieren gewesen wäre. Nach der Laminektomie trat in kurzer Zeit beinahe völlige Heilung ein.

Im gleichen Jahre erwähnt auch Nonne in der Sitzung des ärztlichen Vereins zu Hamburg einen einschlägigen Fall, den er schon im Jahre 1898 beobachtet hatte. Es handelt sich um einen 26jährigen Mann, der ohne nachweisbare Ursache an einer subakut sich entwickelnden Paraparese der unteren Extremitäten erkrankt war, die sich im Laufe von 2 Jahren bis zur vollkommenen Paraplegie verschlimmert hatte. Daneben bestanden Sensibilitäts-, Blasen- und Mastdarmstörungen, aber keine Schmerzen. Nonne schloss deshalb einen Tumor aus und diagnostizierte «Myelitis ex causa ignota». Der Patient kam ad exitum und bei der Sektion fand sich eine lange wurstförmige Zyste am Dorsalmark von der 7.—10. Dorsalwurzel reichend. Es ist sehr wohl möglich, dass es sich auch hier um eine komprimierende Liquorzyste gehandelt hat, obschon dies aus der Darstellung nicht mit Bestimmtheit geschlossen werden kann.

In der nämlichen Sitzung berichtet Sänger über 3 Beobachtungen, die er als Meningitis serosa circ. spin. ex arachnitide auffasst. Der erste dieser Fälle betrifft einen 57jährigen Mann, der an einer vollständigen Paraplegie der Beine, Retentio urinae und heftigen Schmerzen litt. Die Laminektomie wies eine glasige Zyste in der Höhe des 1. und 2. Lumbalwirbels nach, die inzidiert wurde. Kein Tumor. In der gleichen Nacht erfolgte der Exitus Eine Sektion konnte jedoch nicht stattfinden. Der 2. Fall war dem ersten ähnlich, nur waren hier die Schmerzen noch ausgesprochener. Die Zyste fand sich in der Höhe des 11. Brustwirbels. Der Patient erlangte durch die Operation die Gehfähigkeit wieder. Im 3. Fall war bei einer 41jährigen Frau nach monatelangen Schmerzen im Gebiete des rechten Plexus lumbalis allmählich eine Paraplegie eingetreten. Die Operation förderte in der Höhe des 2. Lumbalsegmentes eine beträchtliche umschriebene Liquoranhäufung zu Tage, die entleert wurde. 5 Monate post laminectomiam konnte Pat. wieder gehen, obgleich die Schmerzen noch nicht gänzlich geschwunden waren.

Auch die englische bzw. amerikanische Literatur hat mehrfache Arbeiten über diesen Gegenstand aufzuweisen, die sich dann auch, insbesondere, seit Horsley im Jahre 1909 seine zahlreichen diesbezüglichen Beobachtungen und Erfahrungen mitgeteilt, und hauptsächlich die englisch sprechende Neurologen- und Chirurgenwelt mit diesem bis dahin nicht oder wenig bekannten pathologischen Prozess vertraut gemacht hatte, zu häufen begannen. Horsley ist in 21 Fällen von chronischer Spinalmeningitis operativ vorgegangen und hat gute Erfolge erzielt. Bei seinen Fällen handelte es sich allerdings, wie Fleischmann betonte, nicht immer um zirkumskripte Formen. Auch hat er manche Fälle spinaler Lues mit einbezogen, wie er überhaupt in seinen ätiologischen Hinweisen den Zusammenhang dieser Erkrankung mit der Syphilis und der Gonorrhoe besonders betont hat.

M. A. Bliss veröffentlichte im gleichen Jahre eine Beobachtung, die er an einem Patienten angestellt hatte, der nach einem Sturz auf das Gesäss im Laufe von 1—2 Jahren an einer fast vollständigen Paraplegie der unteren Extremitäten, Sensibilitäts-, Blasen- und Mastdarmstörungen erkrankt war. Die Laminektomie zeigte eine zirkumskripte zystische Liquoranhäufung in der Höhe des 7. Zervikal- und 1. und 2. Dorsalwirbels. Nach Entleerung desselben erfolgte die Heilung.

von Malaisé demonstrierte am 25. Mai 1910 in der Sitzung des ärztlichen Vereins zu München einen Fall von zystischer Spinalmeningitis, bei dem die Operation ein teilweises Zurückgehen der spinalen Symptome zur Folge hatte.

Klieneberger fand bei einem Kranken, bei dem er die Tumordiagnose gestellt hatte, mehrere arachnoideale Zysten mit entzündlicher Piainfiltration.

Charles K. Mills gibt uns Kenntnis von einem Falle chronischer Spinalmeningitis mit subpialer Zyste, bei dem klinisch spastische Paraplegie der unteren Extremitäten, Sensibilitäts- und Blasenstörungen bestanden hatten und bei dem die Entleerung der Zyste, die mit klarer, liquorähnlicher Flüssigkeit gefüllt war, nur temporäre Besserung zur Folge gehabt hatte. Die Sektion des Patienten konnte leider nicht zur Ausführung gelangen, so dass auch die Einreihung dieses Falles in die Gruppe der serös-zystischen Meningitiden zu berechtigten Zweifeln Anlass gibt.

In einer Ende 1910 erschienenen Arbeit von T. H. Weisenburg und G. P. Müller berichten uns diese beiden Autoren über eine Beobachtung, die sie bei einem 20jährigen Mädchen, das ein Jahr nach einem Trauma an den Erscheinungen eines Rückenmarktumors erkrankt

war, bei Ausführung der Laminektomie anzustellen Gelegenheit hatten. Nach Entfernung des 9., 10. und 11. Brustwirbelbogens und Durchstossung der dünnen Dura floss eine grössere Menge klarer Flüssigkeit ab. Das Rückenmark war an der betreffenden Stelle leicht hyperämisch. Im übrigen aber waren nirgends pathologische Veränderungen zu finden. Die Operation brachte völlige Heilung.

Die ebenfalls 1910 erschienene Veröffentlichung Potts über die Beobachtung einer intraduralen Zyste der spinalen Meningen kann nicht hierher gerechnet werden. Sie lag auf der Rückseite des 11. und 12. Dorsal- und 1. Lumbalsegmentes und war angefüllt mit einer gelatinösen Masse. Offenbar handelte es sich um eine Erweichungs- oder hämorrhagische Zyste der inneren Meningen.

Fumarola und Tramonti fanden bei einem tumorverdächtigen Fall bei der Operation an Stelle des Tumors eine zystische Meningitis.

Die stetige Zunahme solcher Beobachtungen und in der Folge das allmähliche Bekanntwerden dieser eigenartigen meningealen Erkrankung im Kreise der Fachneurologen und Chirurgen gab den Grund, dass weiterhin bei der Diagnosenstellung diese Prozesse mehr und mehr in Berücksichtigung gezogen wurden. Es wurde denn auch mehrfach von den Klinikern bei ähnlichen Fällen die Wahrscheinlichkeitsdiagnose auf eine zystische Meningitis gestellt oder zum mindesten an die Möglichkeit des Vorhandenseins einer solchen gedacht.

Eine in dieser Beziehung interessante Beobachtung teilte Simon Fleischmann in einer Arbeit aus dem Jahre 1911 mit. Ein 15jähriges Mädchen erkrankte nach vorausgegangenen influenzaartigen Erscheinungen an einer typisch ausgeprägten Brown-Séquardschen Lähmung, bei der sich rechterseits die höchsten Grade von Analgesie und Thermoanästhesie, linkerseits schwere motorische Störungen organischer Natur vom zentralen Typus, mit ausgesprochenem Babinski, Oppenheim, Fussklonus, starker Beeinträchtigung des Lagegefühls, des Gefühls für passive Bewegungen und der Stereognosis vorfanden. In differentialdiagnostischer Hinsicht liess sich aus Anamnese und Befund eine Blutung, Karies oder luetische Erkrankung mit ziemlicher Sicherheit ausschliessen und die Wahrscheinlichkeitsdiagnose lautete: Neubildung im Halsmark. Bald aber trat ein wesentlicher Rückgang der sensiblen und motorischen Störungen ein, so dass von einer Laminektomie vorläufig Umgang genommen werden konnte. Dieser Rückgang kam aber bald einer vollkommenen Heilung gleich, so dass die Tumordiagnose in Anbetracht dieses Verlaufes fallen gelassen werden musste. Da nun

ein sicher umschriebener Prozess vorlag, so glaubt Fleischmann, das Vorhandensein einer serösen Spinalmeningitis annehmen zu können, zumal auch die Anamnese, — Beginn im Anschluss an eine Infektionskrankheit —, nicht für die Tumordiagnose, wohl aber für die entzündliche Natur des Leidens verwertet werden konnte.

L. Bruns teilte im Jahre 1911 einen Fall von arachnoidealer Zystenbildung mit Kompression des Rückenmarkes mit, der denjenigen, welche schon früher von Schlesinger und Schmorl beschrieben worden waren, durchaus analog war. Ein 17jähriges Mädchen erkrankte unter heftig stechenden Schmerzen besonders in der Gegend des 7. und 8. rechten Interkostalraumes, vorn und zu beiden Seiten der Wirbelsäule, erst an einer rechtsseitigen und bald darauf auch an einer linksseitigen Lähmung vorwiegend schlaffer Natur der unteren Extremitäten, unteren Rumpf- und Bauchmuskeln, Sensibilitätsstörungen, Inkontinentia urinae et alvi. Bruns schloss auf einen intraduralen, aber extramedullären Tumor des Rückenmarks in der Höhe der 6. Dorsalwurzel. Die Operation zeigte nun, dass es sich um drei zystische interarachnoideal gelegene Gebilde handelte, die beim Versuche, sie im Zusammenhange herauszunehmen, platzten. Die mikroskopische Untersuchung eines Teiles der Zystenwand, die von weisslicher Farbe und ziemlich derb war, ergab reines Bindegewebe, d. h. keine Anhaltspunkte, die auf eine entzündliche Ursache hätten schliessen lassen und auch keine Hinweise für deren eventuelle parasitäre Natur. Ein Trauma konnte ebenfalls nicht nachgewiesen werden. Das Rückenmark selbst lag als weisser Strang vor und zeigte nichts Pathologisches. Nach der Laminektomie trat zunehmende Besserung der Motilität und Sensibilität ein, ebenso schwanden die Blasen- und Mastdarmstörungen. Bruns weist darauf hin, dass der Fall von den meisten bisher veröffentlichten Beobachtungen insofern abweiche, als es sich hier um geschlossene, mehr oder weniger isolierte bindegewebige Zysten handelte mit allerdings sehr dünner Wandung, während in den anderen Fällen eigentliche Absackungen von Liquor im Duralsack vorgelegen hatten. Immerhin kann dieser Unterschied als kein prinzipieller angesehen werden, vielmehr fassen wir diesen Befund auf als das Resultat gewisser pathologischer Vorgänge, die das eine Mal mehr das Bild der weniger scharf begrenzten Liquorabsackung, das andere Mal mehr dasjenige der eigentlichen Zyste hervorrufen.

Ferner berichtet Sato, wie ich den Mitteilungen der medizinischen Gesellschaft zu Tokio aus dem Jahre 1912 entnehme, über zwei wegen Rückenmarkstumor operierte Fälle, von denen sich der eine bei der

Operation als Meningitis ser. circ. spinalis erwies. Auch dieser Fall ging nach der Operation in Heilung über.

Ph. Combes Knapp erwähnt in einer Abhandlung, die 1914 erschienen ist, ebenfalls einen Fall zystischer Spinalmeningitis mit wesentlicher Besserung post operationem.

In einer von Oppenheim und Krause ebenfalls 1914 erschienenen Arbeit berichten diese Autoren über drei Beobachtungen, die sie bei Patienten angestellt hatten, bei denen, nach ihrer Krankheitsgeschichte zu schliessen, das Trauma in direkter kausaler Beziehung zu den bestehenden schweren nervösen Störungen bestanden hatte, und die die Diagnose auf eine Caudaaffektion hatten stellen lassen. Die bei den Laminektomien erhobenen Befunde sind, obwohl sie nicht ganz zu unserer Kategorie gehören, immerhin charakteristisch genug, und auch für uns in ätiologischer und pathologisch-anatomischer Beziehung von einiger Wichtigkeit, um hier Erwähnung zu finden. Es fanden sich in allen Fällen umschriebene chronisch entzündliche Veränderungen der Leptomeninx, die zum Teil zu Verwachsungen der Wurzeln untereinander und mit den Meningen und zu Schwielenbildungen geführt hatten, und die zum Teil auch mit Liquorstauung und Liquorvermehrung einhergingen. Nach der Entleerung des Liquors und Durchtrennung der Schwielen erfolgte meist völlige Heilung.

Bauer demonstrierte im November 1914 in der Sitzung des Vereins für Psychiatrie und Neurologie in Wien zwei Männer, die nach einer Schussverletzung der Wirbelsäule die Zeichen der Rückenmarkskompression gezeigt hatten, und bei denen die Liquoruntersuchung wohl erhöhten Druck, im übrigen aber normale Beschaffenheit aufwies. Bauer nahm die Bildung einer Liquorzyste an. Ob diese klinische Wahrscheinlichkeitsdiagnose im weiteren ihre Bestätigung erfahren hat, entzieht sich leider meiner Kenntnis.

Im Jahre 1915 lieferte uns Schuster einen bemerkenswerten Beitrag zur Anatomie und Klinik der zystischen Spinalmeningitis. Sein Fall ist insofern interessant, als er zu den wenigen gehört, die nicht nur klinisch, sondern auch anatomisch bzw. mikroskopisch untersucht worden sind. Es handelte sich um einen 55jährigen Mann, der an Parästhesien und Schmerzen in der rechten Schultergegend erkrankt war, und an die sich im weiteren Verlaufe Atrophie im Bereiche der Vorderarm- und Handmuskulatur angeschlossen hatte. Ausserdem ergab die Untersuchung das Vorhandensein okulopupillärer Störungen im Sinne einer Verengerung der rechten Lidspalte und der rechten Pupille. Die Patellarreflexe waren gesteigert. Ferner bestanden Druckempfindlich-

keit der unteren Zervikalwirbel und Schmerzhaftigkeit gewisser Kopfbewegungen, Sensibilitätsstörungen. Die Röntgenuntersuchung und der Wassermann blieb negativ. Die Diagnose lautete auf extramedullären Tumor im unteren Zervikalmark. Die Operation ergab folgenden Befund: Der Duralsack erschien sehr stark gefüllt und bei seiner Eröffnung entleerten sich ca. 50 ccm klarer Flüssigkeit im Strahl. Zwischen Dura und Pia fanden sich zarte spinngewebige Verwachsungen und daneben Rauhigkeiten der Pia. Das Rückenmark war daselbst stark abgeplattet. Nach der Operation bestand völlige Lähmung und Anästhesie der Beine, daneben starke Hyperästhesie der Arme. Nach 12 Tagen trat infolge Ateminsuffizienz der Exitus ein. Die Sektion ergab eine leichte Trübung der zerebralen Pia. Auch hier fielen die schon oben beim Rückenmark erwähnten dünnen Fasern und Spangen zwischen Dura und Pia auf. Bei der mikroskopischen Untersuchung zeigten sich verschiedene Veränderungen, einmal frische, in Form von Erweichungen besonders in der Peripherie von C 7 — D 2, ferner in den genannten Höhen frische Zellveränderungen in den Vorderhörnern und kleine Blutungen, weiterhin alte Veränderungen, bestehend in deutlichem, aber nicht hochgradigem Zellschwund in den Vorderhörnern der rechten Seite, alten Zellveränderungen beider Seiten, Hinterstrangerkrankung auf 2 Segmente sich erstreckend, mehr auf der rechten, weniger auf der linken Seite. Ferner fand sich im Bereiche von C 7 und C 8, der Pia hinten aufliegend, eine breite, von verdickten Gefässen durchzogene alte Schwiele, die offenbar den bei der Operation und bei der Sektion beobachteten Fasern zwischen Dura und Pia entsprachen. Dazu eine leichte Abplattung des Rückenmarks, besonders die rechte Hälfte des Querschnittes betreffend, und daselbst auch eine Verschmälerung der grauen Vorderhornsubstanz. Schuster stellt sich die Entwicklung dieses pathologischen Zustandes folgendermassen vor: Im Zusammenhang mit einer anscheinend latent verlaufenen zerebralen Leptomeningitis entwickelte sich ein ähnlicher Prozess in den weichen Häuten des unteren Zervikalmarkes, welche zu Verwachsungen und Strangbildung zwischen Dura und Pia führte. Dadurch entstand ein zystenartiger lokaler Liquorabschluss, welcher allmählich als Tumor wirkte, besonders die rechte Hälfte des Querschnittes komprimierte und so zu einer Druckatrophie eines Vorderhorns und seiner Zellen führte. Die frischen Veränderungen, bestehend in kleinen Erweichungs- und Blutungsherden, müssen offenbar als das Produkt von Zirkulationsstörungen, verursacht durch das operative Trauma, angesehen werden. Das klinische Bild wurde nicht durch die bindegewebigen Stränge, sondern durch die Zyste geschaffen, die als Tumor wirkte.

Die letzten Veröffentlichungen über die spinale Form der zystischen Meningitis stammen von A. L. Skoog und von Gerstmann. Skoog teilt die Beobachtung zweier Fälle von arachnoidealen Zysten mit, die auch wiederum durch Druck auf das Mark das Bild des Tumors vorgetäuscht hatten, und bei denen im einen Falle klinisch eine schlaffe Paraplegie der Arme mit beginnenden Muskelatrophien, fehlenden Reflexen, Sensibilitätsstörungen, Inkontinenz der Blase und des Rektums, im andern Falle eine leichte Parese der Beine mit den Zeichen der Spastizität und Sensibilitätsstörungen nachgewiesen werden konnten. Das eine Mal fand sich die mit klarem Liquor gefüllte Zyste in der Höhe des 8. und 9., das andere Mal des 7. und 8. Dorsalsegmentes. Die letztere hatte eine Länge von 2,5 cm und bedeckte die Rückseite des Rückenmarks. Auch hier ergab die Operation gute Erfolge, im ersten Falle allerdings nur im Sinne einer Besserung, weil offenbar die lange dauernde Kompression schon zu irreparablen Schädigungen geführt hatte, im zweiten Falle jedoch entsprachen sie einer vollkommenen Restitution.

In jüngster Zeit haben Th. Mauss und H. Krüger bei 54 Laminektomien, die sie an Kriegsverletzten auszuführen Gelegenheit hatten, in 23 Fällen zirkumskripte meningitische Prozesse, teils in Form von kleinen Zystenbildungen, arachnoidealen Verklebungen, häutchenartigen Verwachsungen zwischen Mark und Durainnenfläche, die die Liquorzirkulation behinderten oder vollständig aufhoben, pachymeningitische Schwielenbildungen nachweisen können, die klinisch teils radikuläre oder segmentale Erscheinungen, teils aber auch durch direkten Druck oder konsekutive Zirkulationsstörungen Marksymptome hervorgerufen haben. In 14 von 23 Fällen handelte es sich um direkte traumatische Einwirkungen auf die Wirbelsäule, und zwar wurden in 7 Fällen das Rückenmark selbst oder die Meningen lädiert. In 3 Fällen zeigten sich Zertrümmerungen der Dornfortsätze bei intaktem Wirbelbogen und in einem Falle eine Fraktur des Sakrum ohne Fragmentverschiebung. Bei den andern Fällen fanden sich an den Wirbeln weder röntgenologisch noch bei der Biopsie irgendwelche Verletzungen.

Nachdem durch Oppenheim und Krause das Krankheitsbild der Meningitis bzw. Arachnoiditis ser. cyst. spinalis bekannt geworden war, dauerte es nur kurze Zeit, bis die Aufmerksamkeit auf einen analogen Prozess mit der Lokalisation in den Meningen des Gehirns gelenkt wurde. Auch ihre Kenntnis verdanken wir vorwiegend der klinischen Beobachtung, insbesondere, seit die chirurgische Technik Mittel und Wege gefunden hatte, bessere Operationsmöglichkeiten zu schaffen und

damit auch die chirurgischen Interventionen bei Gehirnkrankheiten weniger gefahrvoll zu gestalten wie früher. Vor allem ist durch das Verfahren von Fedor Krause die ausgedehnte Freilegung der hinteren Schädelgrube und damit die operative Angreifbarkeit daselbst lokalisierter Prozesse ermöglicht worden. Heute wissen wir, dass gerade die hintere Schädelgrube ein Lieblingssitz für lokale serös-meningitische Prozesse darstellt. Wir verdanken aber diese Fortschritte auf dem Gebiete der Hirnchirurgie und z. T. auch die Kenntnis dieses Krankheitsbildes der gegenüber früher weit ausgebauten und verfeinerten neurologischen Diagnostik, durch die eine immer schärfere Einkreisung in lokalisatorischer Beziehung möglich wurde.

Intradurale meningeale Zystenbildungen nicht parasitärer Natur sind schon von Ströbe im Jahre 1904 als nicht ganz seltene Befunde beschrieben worden, und er hat auch schon im besonderen auf die Art ihrer Entstehung aufmerksam gemacht. Wir werden später, bei der Besprechung der Pathogenese dieser Bildungen auf die Ströbesche Darstellung zurückkommen.

Jedoch erst Krause und Placzek haben an Hand eines Falles im Jahre 1907 mit besonderem Nachdruck auf dieses Vorkommnis hingewiesen und dasselbe in Parallele gestellt mit der eben erst bekannt gewordenen Erkrankung des Rückenmarks bzw. seiner Häute.

Oppenheim weist darauf hin, dass die Diagnose einer meningealen Zyste allerdings oft gestellt worden sei, wenn sich im Anschluss an die akuten Erscheinungen nach einem Schädeltrauma irgendwelcher Art ein Symptomenkomplex eingestellt hatte, der auf eine Läsion irgendeiner Rindenpartie hinwies. Dabei dachte man aber nicht an reine meningeale Zysten, entstanden durch Liquoranhäufung innerhalb des arachnoidealen Maschenwerkes und an umschriebener Stelle, die durch Kompression zu Reiz- und Ausfallserscheinungen führen, sondern vielmehr an Zysten, die nach einer primären Läsion der Hirnsubstanz zustande gekommen waren.

Sicherlich sind früher schon solche Krankheitsbilder beobachtet, begreiflicherweise aber missdeutet worden. So berichtet uns Oppenheim über 6 Beobachtungen an jugendlichen Individuen, die alle die Zeichen einer Neubildung der motorischen Hirnregion geboten hatten, aber bei denen Ausgang in Heilung erfolgt war. Oppenheim zog damals zur Erklärung die Hypothese der zirkumskripten tuberkulösen Meningoencephalitis heran, und als dann Nonne mit der Theorie des Pseudotumors auftrat, schien es, als ob diese neue Annahme sehr wohl zur Deutung dieser Fälle verwertet werden könne.

Analoge Fälle sind noch mehrfach in der Literatur beschrieben und z. T. auch zu erklären versucht worden, so von Henneberg, Strümpell, Hoppe, Nonne, Grasset, Finkelnburg-Eschbaum u. a.

Bárány hatte allerdings 1911 über ein neues Syndrom berichtet, das er damals schon an etwa 20 Fällen beobachtet hatte, es besteht in Schwerhörigkeit vom Charakter der Läsion des inneren Ohres, Ohrensausen, vestibularem Schwindel, Schmerzen im Hinterhaupt auf der Seite der Schwerhörigkeit und Vorbeizeigen im Handgelenk der kranken Seite nach aussen. Oft ist eine Mittelohreiterung der betreffenden Seite vorausgegangen. Bárány nimmt nun als anatomisches Substrat dieser Störungen eine zirkumskripte seröse Meningitis der hintern Pyramidenfläche als sehr wahrscheinlich an. Therapeutisch schlägt er für diese Fälle die Punktion, eventuell nach Freilegung der Dura im Bereiche des Warzenfortsatzes der kranken Seite vor, wodurch alle Erscheinungen zum Schwinden gebracht werden können.

Die weitere Erfahrung wird lehren, inwieweit die angeführten Merkmale zur Diagnose dieser Bildungen bzw. dieser Lokalisationsform zu verwerten sind.

Meist waren es Fälle, bei denen die Symptomatologie teils auf die Grosshirnhemisphäre, teils auf die hintere Schädelgrube als Sitz der Erkrankung hingewiesen hatte, und die teils akut, teils chronisch in fieberlosem Verlaufe entstanden waren und sowohl die allgemeinen wie die lokalen Symptome des Tumor cerebri gezeigt hatten. Vielfach wurden sie auch unter dem Namen des «Pseudotumor» beschrieben. Nach unserer heutigen Kenntnis über das Vorkommen der lokalen serösen Meningitis liegt es nun nahe zu vermuten, dass dieselbe in manchen der oben erwähnten Fälle eine ursächliche Rolle gespielt hat wie dies auch Oppenheim späterhin für seine Beobachtungen und Muskens für mehrere von Nonne publizierten Fälle angenommen hat. Wir wissen ja, dass dieses Krankheitsbild einer Rückbildung, sei es spontan, sei es unter Jod- oder Hg-Behandlung, fähig ist.

Auch bei der zerebralen Form gilt in Bezug auf die Symptomatologie das gleiche wie beim Rückenmark. Absolut sichere diagnostische Kriterien gegenüber dem Tumor gibt es nicht. Was die Diagnose der primären und sekundären Form der Erkrankung anbetrifft, so stösst dieselbe, wie schon eingangs erwähnt, selbst bei der explorativen Trepanation oft noch auf grosse Schwierigkeiten, da das scheinbar normale Aussehen der Kortex, wie es bei mehr in der Tiefe gelegenen Prozessen, insbesondere Geschwülsten, leicht vorkommen kann, niemals als Beweis

für deren Intaktheit angesehen werden darf. Wir wissen ja, dass solche Liquoranhäufungen auch bei Tumoren vorkommen können. Dieser Entscheid, ob primär oder sekundär, kann mit Sicherheit nur durch die pathologisch-anatomische Untersuchung gefällt werden. Er hat aber nicht nur pathologisch-anatomische, sondern vor allem auch prognostische Bedeutung. Wo es angeht, sollte deshalb die diagnostische Hirnsubstanzpunktion vorgenommen werden, obwohl auch sie unsere Zweifel nicht immer zu heben vermag.

Hier sollen nun die bis jetzt bekannten einschlägigen Fälle kurz Erwähnung finden. Die schon oben angedeutete Krause-Placzeksche Beobachtung, die zur Veröffentlichung einer Reihe weiterer Fälle Veranlassung gegeben hatte, betraf eine 25jährige Patientin, die an einer vollständigen Lähmung des rechten Facialis und einer beinahe vollständigen beiderseitigen Ophthalmoplegia externa erkrankt war. Die Arme und Beine waren in Rückenlage vollkommen beweglich. Inkoordination bestand nicht. Die Reflexe waren lebhaft, der Gang jedoch auffallend stark schwankend. Beim Gehen — nur bei guter Unterstützung möglich — taumelte sie stets nach links und dies auch bei offenen Augen. Placzeks Diagnose lautete: Tumor der rechten hinteren Schädelgrube. Bei der Operation zeigte sich nach Emporheben des Kleinhirns, medianwärts in der Tiefe der hinteren Schädelgrube, eine mit klarem Liquor prall gefüllte arachnoideale Zyste. Die Dura war über derselben stark verdickt und auch das abgehobene Blatt der Arachnoidea zeigte vereinzelte dichtere Bindegewebszüge. Krause nimmt an, dass sich diese Zyste durch Liquoransammlung in gegen die Umgebung abgeschlossenen arachnoidealen Maschen gebildet habe. Er schliesst das ev. Vorhandensein eines Tumors aus und rechtfertigt seine Annahme durch den schliesslich günstigen Verlauf, d. h. durch das Schwinden sämtlicher zerebraler Erscheinungen. Was nun die Ursache anbetrifft, die zu dieser Bildung geführt hat, so spricht sich der Autor entschieden für die chronisch entzündliche Natur derselben aus.

Bei einer anderen 1908 von B. K. Finkelstein veröffentlichten Beobachtung handelte es sich um eine 26jährige Frau, die schon seit 7 Jahren an Kopfschmerzen gelitten hatte. Jodkali war ohne Erfolg. Der Zustand verschlimmerte sich und es trat tägliches Erbrechen hinzu. Die Untersuchung ergab Lähmung des linken Facialis, Parese des linken Abduzens, beiderseitige Stauungspapille. Das Gehör war links stark herabgesetzt, die Rachenschleimhaut auf Reize reflexlos. Die Geschmacksempfindung fehlte. Die linken Extremitäten waren paretisch. Die Diagnose lautete auf eine Geschwulst der linken hinteren Schädel-

grube. Bei der Operation wurde eine Zyste im Kleinhirnbrückenwinkel zu Tage gefördert, die beim Versuche, sie herauszunehmen, platzte und ca. 100 ccm seröser Flüssigkeit entleerte. Die Zystenwand erschien als schmaler dünner Streifen eines losen spongiösen Gewebes. Nach der Operation schwanden die Störungen ziemlich rasch und es trat beinahe vollständige Heilung ein.

Im Jahre 1909 berichtete Unger über einen operierten Fall von Arachnitis syphilitica der hinteren Schädelgrube bei einer 31jährigen Patientin mit luetischen Antezedenzien. Es hatten sich bei ihr trotz spezifischer Kur Kopfschmerzen, Erbrechen, Schwindel, zerebellare Ataxie, Neuritis optica, Diplopie, Lähmung des rechten Facialis, Sensibilitätsstörungen in der linken, Parese in der rechten Unterextremität entwickelt. Eine diagnostische Probepunktion der rechten Kleinhirnhemisphäre ergab normale Kleinhirnzellen, keine Flüssigkeit. Unger nahm einen raumbeengenden Prozess in der hinteren rechten Schädelgrube an. Auch hier ergab die Trepanation wie im vorigen Fall eine Liquorzyste in der Gegend des rechten Kleinhirnbrückenwinkels, die, wie der Verfasser annimmt, durch eine lokalisierte, syphilitische Meningitis bedingt worden war, und welche zu Verwachsungen der weichen Häute und zur Liquorretention geführt hatte. Die Beseitigung dieser Zyste führte zu fast vollständigem Schwinden der Symptome.

Eine weitere Beobachtung ebenfalls aus dem Jahre 1909 stammt von Pitterlein. Ein Soldat erhielt einen Hufschlag gegen die linke Schläfe. Keine Bewusstlosigkeit. An dieses Trauma schloss sich im weiteren Verlaufe Nystagmus, Schwindel, Erbrechen und Kopfschmerz an. Ferner gesellte sich Schlaffheit der Nackenmuskulatur, Ataxie der Arme und Beine hinzu. Die Lumbalpunktion ergab klaren Liquor. Bei der Trepanation sah man nun, dass die Dura an einer fünfmarkstückgrossen Stelle nicht pulsierte. Nach ihrer Eröffnung floss eine grosse Menge klaren Liquors ab und die Pulsation stellte sich wieder her. Damit schwanden auch Kopfschmerzen und Schwindel sofort. Die übrigen Beschwerden besserten sich in kurzer Zeit.

H. Quincke führte in einer im gleichen Jahre herausgegebenen Arbeit «zur Pathologie der Meningen» einen interessanten Fall an, der, obwohl er mehr zur diffusen Form der chronischen serösen Meningitis gehört, wie sie von Quincke, Boenninghaus u. a. beschrieben worden ist, uns doch seines pathologisch-anatomischen Befundes wegen, der, wie der Verfasser selbst hervorhebt, zum Teil mit dem von Krause-Placzek erhobenen verglichen werden kann, grösseres Interesse bietet. Bei einem 8 Monate alten männlichen Kinde fing bald nach

der normal verlaufenen Geburt der Kopf ungewöhnlich zu wachsen an. Es traten hartnäckiges Erbrechen und Krämpfe auf, ferner hochgradiger Opisthotonus. Die grosse Fontanelle war weit offen. Leichte Temperatursteigerungen. Bei der Lumbalpunktion war der Druck erhöht, die Flüssigkeit etwas trübe, reichlich farblose Zellen, mehr Leukocyten als Lymphocyten. Eiweissgehalt 1,8 $^0/_{00}$. Bakteriologisch steril. Plötzlich trat unter starker Temperatursteigerung bis 41 ^{0} der Tod ein. Die Sektion ergab einen starken chronischen Hydrocephalus. Die Hirnwindungen waren abgeplattet. Nähte nicht verknöchert. Weiche Schädelknochen mit rachitischem Osteophyt. Trübung und feine weissliche Flecken der Arachnoidea. An den unteren Kleinhirnflächen fand sich eine muldenförmige Impression mit verdickter Arachnoidea ausgekleidet. Dem Rand dieser Mulde entsprechend hyperämische und leicht rostfarbene Linien auf der Dura der hinteren Schädelfläche. Am gehärteten Hirn zeigte sich, dass in dem Winkel zwischen Medulla oblongata und Kleinhirnhemisphäre die Arachnoidea durch Flüssigkeit blasenförmig von der Pia abgehoben war und so eine abgeplattete, walnussgrosse, zystenartige Geschwulst gebildet hatte, welche nicht ganz symmetrisch gelegen, die Mulden in die Kleinhirnhemisphären eingepresst und die Medulla oblongata von dieser abgehoben hatte. Das Mass der Grube betrug an jeder Kleinhirnhemisphäre von vorn nach hinten gemessen 3,5 cm und in der Breite 4,3 cm. Die Medulla oblongata stand 2 cm von der Unterfläche des Kleinhirns ab. Bei einem chronischen Hydrocephalus hat sich also — wie Quincke hervorhebt — infolge entzündlicher Vorgänge, auf die die schwieligen Verdickungen der Arachnoidea und die hyperämischen Linien auf der Dura, entsprechend dem Zystenrande, mit Bestimmtheit hinweisen, eine Verlötung der arachnoidealen Maschen und, wie Quincke annimmt, gleichzeitig auch ein Abschluss gegen den 4. Ventrikel gebildet, da sonst trotz vermehrter Liquorsekretion die erforderliche Spannung nicht hätte zu stande kommen können. Auch hält er dafür, dass die Zyste durch Stauung von Blut und Liquor zur Steigerung des Hydrocephalus mit beigetragen hatte.

A. von Sarbo beschrieb im Jahre 1910 einen interessanten Befund, den er bei einem 24jährigen Manne zu erheben Gelegenheit hatte. Obwohl sich in dessen Anamnese weder für Lues noch für Geisteskrankheit irgendwelche Anhaltspunkte gezeigt hatten, litt er schon in frühester Jugend an psychischen Störungen im Sinne geringer geistiger Regsamkeit und verspäteter Sprachentwicklung. Später bekam er einen apoplektischen Anfall mit folgender rechtsseitiger Hemiplegie und Aphasie, die bald schwanden, aber nach 4 Jahren in ähnlicher Weise wiederkehrten. Die

Hemiplegie blieb dann bestehen, die Aphasie bildete sich zurück. Ein Jahr später gesellte sich noch ein epileptiformer Anfall hinzu. Sarbo stellte die Diagnose einer chronischen Meningitis der Zentralregion, wahrscheinlich auf das früheste Kindesalter zurückdatierend ev. mit Zystenbildung. Die Operation zeigte eine beträchtliche Leptomeningitis chronica am angenommenen Ort mit Ödem der Arachnoidealmaschen. Das Ödem wurde durch Exzission der oberflächlichen arachnoidealen Schichten beseitigt. Die Kortex erschien vollkommen normal, ebenso die durch Punktion gewonnene Hirnsubstanz. Die Operation brachte erhebliche Besserung besonders in Bezug auf das Gehvermögen. Doch konnte sie, wie Sarbo betont, den Ausbruch einer Epilepsia secundaria nicht mehr verhindern. Die Ursache dieser zirkumskripten Meningitis sucht der Verfasser in der frühesten Kindheit, zumal Erkrankungen der Meningen in dieser Zeit bzw. schon in utero mit Vorliebe vorzukommen pflegen. Er weist auch darauf hin, dass diese umschriebenen Entzündungen jahrelang symptomlos verlaufen und dann plötzlich zu stürmischen Erscheinungen führen können.

Fast zu gleicher Zeit machten uns auch Oppenheim und Borchardt mit zwei hierher gehörenden charakteristischen Fällen bekannt. Ein 7jähriges Kind erkrankte längere Zeit nach einem Schädeltrauma an den Zeichen eines Hirntumors der hinteren Schädelgrube. Eine Schmierkur hatte nur vorübergehenden Erfolg, weshalb man zur Operation schritt. An der Unterfläche der rechten Kleinhirnhemisphäre fand sich eine mit seröser Flüssigkeit gefüllte Zyste, die innerhalb der weichen Häute lag. Nach deren Entleerung gingen die Hirnerscheinungen vollständig zurück. Die Arachnoidea zeigte im Bereiche der Zyste weisslich-fibröse Verdickungen. Im 2. Falle hatte ein 16jähriges Mädchen vor ca. 9 Jahren ein schweres Trauma erlitten, das das Hinterhaupt betroffen hatte, in dessen unmittelbarem Gefolge aber keine schwereren Störungen aufgetreten waren. Später jedoch traten von Zeit zu Zeit starke Kopfschmerzen, Schwindel und Erbrechen auf. Die objektive Untersuchung (Stauungspapille, beiderseitige Abduzensparese, zerebellare Ataxie) wies auf einen intrakraniellen Prozess hin. Es fand sich denn auch bei der Operation in der Gegend des Akustikus und Facialis eine Zyste, in der seröse Flüssigkeit unter hohem Drucke stand. Auch hier verloren sich nach der Trepanation sehr rasch alle Hirndrucksymptome.

Mehrere einschlägige Fälle berichtet L. J. J. Muskens in seiner 1910 erschienenen Arbeit über Encephalomeningitis serosa. Bei einem 15jährigen Jüngling entwickelten sich binnen 3 Monaten nach

einem schweren Schlag auf das Hinterhaupt ausgesprochene Hirndruckerscheinungen, die auf eine Affektion der hinteren Schädelgrube und zwar namentlich auf das rechte Kleinhirn deuteten. Die Lumbalpunktion förderte klaren, nicht unter Druck stehenden Liquor zu Tage. Der Patient starb an Ateminsuffizienz. Bei der Sektion fand sich eine abgekapselte Flüssigkeitsansammlung im subduralen Raum über der rechten Kleinhirnhemisphäre, die auf das Kleinhirn drückte. In ätiologischer Hinsicht liess sich in der Anamnese ausser dem Trauma nichts für den bestehenden Krankheitszustand verwerten. Bei einer weiteren Beobachtung, die der Verfasser anführt und die ein 26 jähriges Mädchen betraf, waren einige Jahre nach einem Sturz auf den Kopf eine partielle Lähmung des rechten Armes und Beines und leichte Konvulsionen der rechten Gesichtshälfte aufgetreten, nach kurzer Zeit aber wieder verschwunden. Zwei Jahre später traten nach einer Influenza eine Lähmung des linken Armes und drei grössere epileptiforme Anfälle der linken Körperhälfte auf. Auch diese Erscheinungen schwanden spontan. In der Folge entwickelten sich jedoch immer frequentere Jacksonsche Anfälle der linken Zungenhälfte mit schwerer Sprachstörung. Es gesellte sich leichte Facialislähmung rechts dazu. Der Schluckakt wurde unmöglich und der Allgemeinzustand verschlimmerte sich, weshalb zu einer Exploration geschritten wurde. Die Lumbalpunktion wurde nicht vorgenommen wegen möglicher Komplikationen in der hinteren Schädelgrube. Die Operation an der linken Hemisphäre zeigte, dass die Dura stark gespannt war und das Hirn nicht pulsierte. Um Shokwirkung zu vermeiden, wurde die Dura erst nur oberflächlich inzidiert und eine Woche darauf ganz eröffnet. Die Pia war da und dort trübe, die Farbe der Hirnsubstanz infolge der dilatierten Venen purpurn. Von diesen Stellen aus konnte man mit sehr schwachem Strom epileptische Anfälle, wie sie vorher bei der Patientin bestanden, auslösen. Nach der Operation schwanden die Störungen restlos. Wir haben also hier, wie Muskens betont, Trübungen der Pia und Verwachsungen der Hirnhüllen mit der Kortex, ferner vasomotorische Störungen in der Weise, dass eine allseitig abgeschlossene subarachnoideal und ausschliesslich peripher, nicht zwischen den Windungen gelegene Zyste dadurch in Erscheinung getreten war und dass die Sekretion von Zerebrospinalflüssigkeit in diesen abgeschlossenen Sack zu Pseudotumorerscheinungen Anlass gegeben hat. Ob Mikroorganismen im Spiele gewesen sind, das lässt der Verfasser unentschieden. Muskens führt noch weitere Beobachtungen an, darunter einen Fall, bei dem sich anscheinend in der Tiefe der Windungen ein inkapsulierter Herd von seröser Meningitis

entwickelt hatte und der durch Druck auf die innere Kapsel Hemiplegie und Gefühlsstörungen verursacht haben soll. Immerhin sind diese letzterwähnten Fälle zum Teil gar nicht, zum Teil nur ungenügend durch die Biopsie klargestellt worden, so dass wir sie nicht mit Sicherheit zur Gruppe der zystischen Meningitis rechnen können. Übrigens glaubt Muskens, dass es geeigneter wäre, in diesen Fällen von Encephalomeningitis zu sprechen, insbesondere, da in einem seiner Fälle, der zur Trepanation kam, ausser der Zyste noch objektive Zeichen der Erkrankung, wie purpurne Verfärbung der Kortex, Gefässdilatation, Trübung und Verwachsung der Pia, vorhanden gewesen und dass der betreffende Kortexteil für schwache Ströme stark erregbar befunden worden sei. Diese Befunde von Hyperämie und Übererregbarkeit müssen sich ja notwendigerweise der Untersuchung post mortem entziehen, deshalb zum Teil wohl auch die mehrfachen negativen Befunde bei Sektionen von Fällen mit ähnlicher Symptomatologie. Auch die zirkumskripten Liquoranhäufungen können, wenn sie nicht sehr gross sind, bei der Autopsie leicht übersehen werden. Was nun die Ätiologie dieser Erkrankung anbetrifft, so hält Muskens dafür, dass sowohl bakterielle wie vasomotorische Einflüsse oder beides zusammen sowohl die lokalisierte wie die diffuse Form der serösen Meningitis bedingen können. Auch der Tuberkulose misst er Bedeutung bei, besonders da in einem seiner Fälle ein Zusammenhang zwischen tuberkulöser Pleuritis und zystischer Meningitis möglich war, dann aber auch der Influenza und der Heredität.

Im gleichen Jahre finden wir auch in der französischen Literatur einen Hinweis auf eine diesbezügliche Beobachtung. So machen uns Raymond und Claude mit einem Falle bekannt, dessen Diagnose zu Lebzeiten in suspenso gelassen werden musste. Doch konnte die Affektion auf die hintere untere Rolandsche Region lokalisiert werden. Die Operation wies eine subarachnoideale Liquorabsackung nach, die durch Inzision entleert wurde, Patient kam jedoch ad exitum und die Autopsie ergab neben einer von der Arachnoidea und Pia gebildeten Tasche, die die untere Zentralwindung und einen Teil der Fossa Sylvii einnahm, daselbst gelegene miliare enzephalitische Herde.

Über eine weitere hierher gehörende Beobachtung berichtete Gerhardt an der 4. Versammlung der schweizerischen neurologischen Gesellschaft 1910. Seinem Bericht war zu entnehmen, dass es sich um einen Prozess in der hinteren Schädelgrube gehandelt hatte, der dem gleich zu erwähnenden von Bing beschriebenen Falle analog war. Klinisch hatten bei dem betreffenden Pat. ausgesprochene Kleinhirn-

symptome bestanden. Er wurde auf der Wilmsschen Klinik mit Erfolg operiert.

Ebenso erwähnt Girard gleichen Orts, dass er durch die Trepanation einen vollen Erfolg bei einer zirk. zerebralen Meningitis serosa gesehen habe. Auch konnte er über zwei Heilungen bei der durch den Diplokokkus Weichselbaum bedingten Form berichten.

Im Jahre 1911 veröffentlichte Bing eingehend einen Fall, ebenfalls mit der Lokalisation der Zyste in der hinteren Schädelgrube, über den er schon ein Jahr früher an der schweizerischen Neurologenversammlung berichtet hatte. Ein 27jähriger Arbeiter klagte seit Jahresfrist über zunehmende Schwäche in beiden Beinen, Gefühl von Unsicherheit beim Gehen, Schwindelgefühl beim Stehen und Liegen auf der rechten Seite, während ihm das Liegen auf der linken Seite keine Beschwerden verursachte. Zeitweiliges Erbrechen besonders morgens beim Aufstehen. Druckgefühl im Nacken. Gefühl von Abgestorbensein der linken Hand. Abnahme der Sehkraft. Objektiv fand sich beim Gehen leichtes Taumeln nach links, Schwindelgefühl und Tendenz hintenüber zu fallen beim Blick nach oben. Beim Stehen mit geschlossenen Augen schwankt Pat. nach rechts und hinten. Auf das linke Bein kann er nur mit Mühe, auf das rechte gar nicht stehen. Starker Schwindel beim Hinlegen auf die rechte Seite, dabei leichte Pulssteigerung. Ataxie des linken Armes. An der linken Hand und am linken Vorderarm Parästhesien. Oberflächensensibilität intakt. Sehnen- und Knochenreflexe an den oberen Extremitäten rechts schwach, links fehlend. Umgekehrt beim Patellar- und Achillessehnenreflex. Nirgends Paresen, noch Lähmungen. Muskeln der unteren Extremitäten, hypotonisch. Gehirnnerven: hochgradige Facialisparese links vom peripheren Typus. Beidseitige Schwerhörigkeit bedingt durch Residuen einer Otitis media. Die übrigen Gehirnnerven o. B. — Bing stellte die Diagnose auf einen Tumor bzw. Meningitits serosa der hinteren Schädelgrube. Die Operation ergab eine mächtige intraarachnoideale Zyste, die das Kleinhirn nach hinten und oben gedrängt hatte. Es fanden sich feste flächenförmige Adhärenzen, die sich von der Pyramis und den Lobuli biventres nach dem hinteren Umfang der Medulla oblongata ausspannten und so einen zystischen Raum abschlossen. Es lag hier also eine Hydropsie im Bereiche der Cysterna cerebello-medullaris vor, die sich, wie Bing annimmt ohne Zweifel als Folge eines chronisch entzündlichen Prozesses gebildet hatte. Auch Bing weist, wie dies schon früher Borchardt getan hat, auf die Eigentümlichkeit hin, dass durch die anatomischen Verhältnisse in der hinteren Schädelgrube, d. h. durch die beiden präformierten Arach-

noidealzysternen, die schon unter normalen Verhältnissen eine mehr oder weniger grosse Menge Liquor enthalten, eine Prädilektionsstelle für serös meningitische Prozesse geschaffen sei. Er bringt die Erscheinung, dass die meisten der bis jetzt bekannten Fälle sich in der Gegend des Zerebellums befanden, mit diesen anatomischen Verhältnissen in der hinteren Schädelgrube in Zusammenhang. Im Bezug auf die Ätiologie ist hervorzuheben, dass in der Anamnese nichts für Trauma, noch für Lues sprach. Bing betont hingegen, dass die beidseitige Mittelohrerkrankung möglicherweise in ursächlicher Beziehung zu dieser meningealen Affektion gestanden haben könnte.

Mysslowskaja berichtet über folgenden Fall: Ein Soldat erhielt beim Zurückrollen eines abgefeuerten Geschützes durch dessen Verschluss einen Schlag gegen die rechte Stirn. Es trat rasch vorübergehende Bewusstlosigkeit ein. Innerhalb von 4 Wochen entwickelten sich nun bei ihm deutliche Hirndrucksymptome: Schmerz, Schwindel, Verengerung des Gesichtsfeldes, Nackenschmerzen, beschleunigte Atmung, Pulsverlangsamung. Trepanation an der Stelle, wo das Trauma eingewirkt hatte. Das Gehirn zeigte daselbst fast keine Pulsation. Bei der Untersuchung der Basis mit dem Finger entleerten sich plötzlich ca. 30 ccm Zerebrospinalflüssigkeit, worauf sich die Pulsation sofort wieder herstellte. Die Schmerzen schwanden rasch nach der Operation. Der Fall ging nach Ablauf einer Störung im Wundverlauf (Vereiterung von Blutgerinnseln unter dem Knochenlappen) in Heilung über.

Im Jahre 1912 ist die Kasuistik durch mehrfache Beiträge bereichert worden. V. Eiselsberg berichtet in seiner Abhandlung «Meine Operationsresultate bei Hirntumoren» über eine unter der Diagnose Akustikustumor operierte Zyste, die er seinem Befunde nach als zirk. seröse Meningitis auffassen musste. Die Eröffnung derselben hatte eine wesentliche Besserung zur Folge, indem die bestehenden Kleinhirnsymptome zum Schwinden gebracht wurden. Immerhin bestand schon eine irreparable Optikusatrophie, so dass das Sehvermögen wesentlich beeinträchtigt blieb.

Eine andere Beobachtung stammt von Boucher und Bouget. Hier handelte es sich um eine seröse Zyste an der Basis cranii ausserhalb der Hirnsubstanz. Die Autoren nahmen an, dass dieselbe mit grosser Wahrscheinlichkeit einer nicht traumatischen Blutung in die Leptomeninx ihre Entstehung verdankte. Sie messen überhaupt den Blutungen, seien sie spontan oder traumatisch entstanden, bei der Entstehung solcher Zyste grosse ätiologische Bedeutung bei.

Auch hier wurde wie beim Rückenmark in der Folgezeit des öftern die Diagnose der zystischen Meningitis vermutungsweise gestellt. So berichtet uns Haike von einer vermutlichen leptomeningealen Liquorabsackung, die bei einer Patientin aufgetreten war, die vor mehreren Jahren wegen chronischer Stirnhöhleneiterung operiert werden musste, und die nun seit einigen Monaten wieder über heftige Schmerzen in der Stirnhöhlengegend klagte. Es kam zur Operation. Die Stirnhöhle war verschwunden, nur mehr Reste von Siebbeinzellen waren vorhanden. An einer besonders druckempfindlichen Knochenstelle wurde die Dura freigelegt und durch Punktion wurden mehrere Spritzen heller klarer Flüssigkeit entleert. Hierauf wurde und blieb die Patientin beschwerdefrei.

Ferner liegt eine Mitteilung von Völsch aus dem gleichen Jahre vor. Ein umschriebener meningitischer Prozess mit reichlicher lokaler Liquoranhäufung als Folge einer Entzündung des Orbitalgewebes nach Lidfurunkel, hatte, wie die Trepanation zeigte, seiner Lage in der Gegend der linken vorderen Zentralwindung gemäss, nicht nur zu Erscheinungen allgemeinen Hirndruckes, sondern auch zu motorischen Störungen in den obern und unteren Extremitäten rechterseits geführt. Auch hier nach der Entleerung rasche Heilung.

Ebenfalls aus dem Jahre 1912 stammen die Mitteilungen von Wendel und Herz. Der erstere berichtet über einen ähnlichen Fall, wie er von Völsch kurz vorher beobachtet worden war. Auch hier hatte die Erkrankung der Meningen von einer Entzündung der Orbita bzw. von einem entzündlichen Prozess am Unterlid ihren Ausgang genommen. Nach ca. 2 Monaten zeigten sich Hirndruckerscheinungen. Die Lumbalpunktion wies keine Besonderheiten auf. Der Symptomenkomplex (Witzelsucht, Ataxie der rechten Extremitäten, Bewusstseinsstörungen) liess eine Lokaldiagnose stellen. Bei der Operation fand sich über der Konvexität des linken Stirnhirns ein grosser intraarachnoidealer abgesackter steriler Flüssigkeitserguss. Nach der Entleerung erfolgte rasche und völlige Heilung. In der von Herz angeführten Beobachtung handelte es sich um eine Patientin, die früher an einer eitrigen Adnexerkrankung gelitten hatte, und die dann einige Jahre später an einer Entzündung in der Umgebung der Narbe und multiplen subkutanen, mit stinkendem Eiter gefüllten Abszessen, wohl als Folge von Kratzeffekten, erkrankt war. Hierzu traten dann ziemlich plötzlich Sehstörungen im rechten Auge, heftige Kopfschmerzen in der rechten Stirnseite. Erbrechen, Pulsveränderung und Fieber bestanden nicht. Die Untersuchung ergab eine rechtsseitige Stauungspapille. Herz nahm einen entzündlichen Prozess an, zumal die Affektion so plötzlich entstanden

war und am übrigen Körper entzündliche Herde vorhanden waren, so dass eine Metastase sehr wohl möglich schien. Lokalisiert wurde der Prozess peripher vom Chiasma in der Nähe des Optikus. Die Trepanation förderte eine arachnoideale Zyste mit trüb-seröser, unter ziemlich hohem Druck stehender Flüssigkeit zu Tage, die nach Ansicht des Verfassers durch entzündliche Verklebung der arachnoidealen Maschen und Retention des durch den entzündlichen Herd in vermehrtem Masse abgeschiedenen Liquor entstanden war. Ausser dieser Zyste war bei gründlicher Untersuchung des Stirnhirns und seines Bodens nichts pathologisches zu finden. Auch hier erfolgte völlige Restitution.

Bei einem von Perthes beobachteten Falle handelte es sich um ein zirk. Ödem der Arachnoidea bei einer 18jährigen Patientin, die wegen seit frühester Kindheit bestehenden rechtsseitigen epileptiformen Krämpfen trepaniert wurde. Über einen ähnlichen Fall, der von Iselin operiert worden war, berichtet auch Bing. Die Operation, die im wesentlichen in der Entleerung der umschriebenen Liquoransammlung bestand, hatte in jenem Verminderung der Anfälle, in diesem jedoch nur eine Änderung ihres Charakters zur Folge.

Hildebrand berichtet in seinem «Beitrag zur Chirurgie der hinteren Schädelgrube auf Grund von 51 Operationen» über folgenden Fall: Ein 2jähriger tuberkulös belasteter Knabe, der bis dahin normale Entwicklung gezeigt hatte, erkrankte innerhalb 9 Wochen an zunehmender Unsicherheit beim Gehen und Anfällen bestehend in stierem Blick, Zähneknirschen und ruckartigen Bewegungen in Armen und Beinen, von 3—4 Minuten Dauer. Das Kind konnte schliesslich weder gehen noch sitzen. Der Stuhl war angehalten. Die objektive Untersuchung ergab: Nystagmus, träge, rechts fast aufgehobene Pupillarreaktion. Beidseitige Stauungspapille. Starker lokomotorischer Tremor beidseits, besonders aber rechts. Normale Reflexe. Bei der Operation (Trepanation über dem rechten Kleinhirn) fand sich die Dura stark gespannt und kaum pulsierend. Nach Eröffnung derselben spritzte klarer Liquor in starkem Strahle heraus. Nach ausgiebiger Freilegung des Kleinhirns zeigten sich an dessen rechten unteren medialen Fläche in der Arachnoidea zwei vollkommen abgeschlossene mit klarer Zerebrospinalflüssigkeit gefüllte Säcke. Nach deren Eröffnung wurde die Pulsation wieder deutlich. In der Folgezeit keine Besserung. Die Stauungspapille ging in deutliche Atrophie über. Jetzt Zeichen der Spastizität. Eine zweite Operation, bei der ebenfalls reichlich Liquor abgelassen wurde, hatte keine merkliche Änderung im Zustande des Pat. zur Folge. Dieser Fall kann allerdings nur mit wenig Sicherheit zur Gruppe der serös-zystischen

Meningitis gerechnet werden, obwohl ihn Hildebrand als solche auffasst. Ein intrazerebraler Prozess ist in diesem Falle, besonders da das Leiden auch nach der Operation in nahezu gleicher Weise fortbestand, nach den bisherigen Erfahrungen eher als wahrscheinlich anzunehmen.

In neuerer Zeit hat sich Klebelsberg mit der Frage der Bildung leptomeningealer Zysten beschäftigt. In seiner 1913 erschienenen Arbeit liefert er zugleich einen interessanten Beitrag zur Kasuistik. Sein daselbst erwähnter Fall betraf einen 78jährigen senil-dementen Patienten, der eine faustgrosse Zyste der weichen Hirnhaut in der Gegend der rechten Fossa Sylvii beherbergt hatte. Infolge davon wurde der Stirnlappen stark zurückgedrängt. Ausserdem bestand ausgebreitetes Ödem der Meningen, Atrophie und Ödem des Gehirns. Trotz der Grösse der Zyste und der dadurch bedingten Kompression des Gehirns fehlten klinische Erscheinungen. Der Verfasser ist der Ansicht, dass es sich in diesem Falle in Anbetracht der eigentümlichen Konfiguration der betreffenden Hirnteile, wie Plumpheit der Windungen, abnorme Grösse der Zyste ohne bemerkenswerte Störungen, um eine schon in der Embryonalzeit aufgetretene Entwicklungshemmung handeln und dass sich Hand in Hand damit die Zyste sehr wohl ausgebildet haben könne.

Im Jahre 1914 erschienen zwei in dieses Gebiet gehörende Veröffentlichungen. In der einen berichtet Oskar Fischer über die Entstehung kortikaler Gruben als Folge meningealer Zystenbildung bei chronischen Meningitiden, insbesondere bei der progressiven Paralyse. Fischer fand in 5% aller Fälle von Dementia paralytica grubige Vertiefungen an der Hirnoberfläche. Er konnte diesen Nachweis besonders gut bei Leichen, deren Gehirn in situ mit Formalininjektionen gehärtet war, leisten. Eine ev. zur Verwechslung führende lokale Rinden- oder Markatrophie, mit Einsenkung der wenig veränderten Rinde, konnte er durch die histologische Untersuchung ausschliessen. Es lagen eigentliche zystische Bildungen mit glatter Wand vor. In Bezug auf die Lokalisation fand er diese bis walnussgrossen Zysten am häufigsten in der Gegend der Stirnwindung, der Interparietalfurche und des oberen Endes der Zentralfurche. In allen Fällen waren die Meningen chronisch entzündlich verdickt. Diese Zysten fanden sich jedoch nach den Erfahrungen Fischers nicht nur bei der Paralyse, sondern auch bei seniler Demenz und luetischen Meningitiden.

In der andern, in der englischen Literatur erschienenen Arbeit teilen C. L. Dana und C. A. Elsberg einen Fall mit, bei dem klinisch ausgesprochene Hirndrucksymptome bestanden hatten. Der Patient zeigte die Neigung nach rechts zu fallen. Daneben waren Taubheit des

rechten Ohres, zunehmender Sehverlust, beiderseitige Neuritis optica, Nystagmus, rechtsseitige Facialisparese und Trigeminusanästhesie, Ataxie der rechten Hand nachzuweisen. Die Operation ergab eine grosse, dünnwandige, multilokuläre Zyste im Kleinhirnbrückenwinkel, die sich nach aussen und hinten auf die Nerven ausdehnte. Durch Punktion wurden ca. 50 ccm klarer gelblicher Flüssigkeit gewonnen. Die Exstirpation der Häute war wegen ihrer leichten Zerreissbarkeit nicht möglich. Nach der Operation erfolgte rasch vollkommene Heilung.

E. Payr berichtet in seiner 1916 erschienenen Arbeit «Meningitis serosa (traumatica) bei und nach Schädelverletzungen» über einen Fall mit Lokalisation in der hinteren Schädelgrube. Er fasst denselben als Frühstadium einer traumatischen serösen umschriebenen Meningitis auf. Es handelte sich um einen Patienten mit Rinnenschuss am Hinterhaupte, der schwere Atemstörungen zeigte. Die Dura an der Unterfläche des Kleinhirns war stark gespannt. Bei der Spaltung derselben stürzten grosse Mengen leicht blutigen Liquors hervor und der Boden des IV. Ventrikels wurde sichtbar. Nach der Entlastung sank das völlig emporgedrängte Kleinhirn in seine normale Lage zurück. Ausgang in Heilung.

In dem Falle, über den ich nun berichten möchte, handelte es sich um den 44jährigen J. D., der am 10. XI. 1916 im hiesigen pathologischen Institut zur Sektion kam.

Aus seiner Krankengeschichte der medizinischen Klinik entnehme ich mit der gütigen Erlaubnis von Herrn Professor Staehelin folgende Daten:

Vater mit 75 Jahren an Herzschlag gestorben. Mutter starb im 86. Lebensjahr an Paralysis agitans. Drei Geschwister leben und sind gesund. Die älteste Schwester am Typhus exanthematicus gestorben. Frau des Patienten gesund. Erste Geburt normal (Sohn von 10 Jahren gesund). Dann folgten 6 Fehl- bzw. Frühgeburten. Die letzte Geburt vor $1^1/_2$ Jahren war wieder normal, doch starb das Kind mit 3 Wochen an Bronchiolitis (Sektion). Patient selbst war bis auf die vorliegende Krankheit stets gesund. Militärdienst leistete er nicht wegen Verstümmelung des linken Daumens. Starker Gelegenheitstrinker und Raucher, doch habe er Potus und Rauchen seit 1 Jahr aufgegeben. Schlaf, Appetit, Stuhl und Urin sollen stets in Ordnung gewesen sein.

Die vorliegende Erkrankung begann vor ca. $2^1/_2$ Jahren, angeblich nach einem Schlag auf den Kopf (Gegend unbekannt), mit Ziehen und heftigen Schmerzen im linken Bein, die von den Zehen ausstrahlten. In der Folgezeit traten nun ca. alle 6—8 Wochen, besonders im Anschluss an Alkoholabusus epileptiforme Anfälle auf, die mit heftigen Zuckungen und Hin- und Herschlagen des linken Beines und Armes begannen. Dann wurde er schwindlig, verlor das Bewusstsein, fiel um und blieb regungslos am Boden liegen. In die Zunge soll er sich nie gebissen haben. Über Kopfschmerz und häufigen Schwindel klagte er erst in letzter Zeit, ebenso über zunehmende Desorientierung in Bezug auf Ort

und Zeit. Seit ca. $^1/_2$ Jahr wurde die Sprache zunehmend undeutlicher und lallend. Auch das Sehvermögen, das bis vor kurzem gut gewesen war, wurde zusehends schlechter. Am 22. I. 16 konsultierte Pat. zum ersten Mal den Arzt, der die Diagnose auf Rindenepilepsie stellte. Der zugezogene Neurologe bestätigte dieselbe.

Am 20. VII. 16 schwerer epileptiformer Anfall mit nachfolgender leichter Parese der linken oberen Extremität. Schon seit einiger Zeit Schwächegefühl im linken Bein. Rohe Kraft kaum vermindert. Keine Sensibilitätsstörungen. Reflexe lebhaft.

Am 24. VII. 16 Facialislähmung links, die rasch zurückgeht. Ausgesprochene Parese des linken Armes und Beines.

Die Anfälle wurden nun sehr häufig. Am 12. IX. 16 traten 5 auf. Krankenhausbeobachtung und Blutentnahme wurden verweigert. Von jetzt ab rapide Verschlimmerung. Der Gang wird schleppend. Hinken links. Vergesslichkeit, Gedächtnisschwäche. Patient wird oft brutal. Seit dem 18. X. 16, nach einer anstrengenden Fahrt, kann Pat. nicht mehr gehen, Parese links nahm sehr rasch zu. Am 2. XI. 16 fanden sich linker Arm und linkes Bein vollständig gelähmt. Patellarreflexe sehr lebhaft, Bauchdecken- und Kremasterreflexe fehlten, ebenso pathologische Reflexe.

Am 4. XI. 16 erfolgte Spitaleintritt (medizin. Klinik Basel).

Pat. macht einen schwerfälligen, etwas unbesinnlichen Eindruck, gibt aber doch, wenn auch mit undeutlich lallender Sprache auf Fragen Antwort.

Kräftiger Mann von gutem Ernährungszustand und gesunder roter Hautfarbe. Schleimhäute rot.

Zunge: Trocken, freibeweglich, weicht beim Herausstrecken etwas nach links ab.

Rachen: Livid gerötet, Uvula etwas nach rechts abgewichen.

Zähne: Im Oberkiefer defekt. Hals: o. B.

Thorax: Gut gewölbt. Untere Lungengrenze 11. Dornfortsatz, rechts gut, links schlecht verschieblich. Grenze rechts am oberen Rand der 7. Rippe verschieblich. Lungen im übrigen o. B.

Herz: Spitze nicht lokalisierbar. Relat. Dämpfung: Halbfingerbreit rechts vom rechten Sternalrand, 3. Rippe, 1 Finger ausserhalb der linken Mamillarlinie. Absolute Dämpfung: Linker Sternalrand, ob. Rand der 5. Rippe, 2 Finger links vom linken Sternalrand. Töne leise, rein. Puls 72 von normaler Füllung und Spannung.

Abdomen: Weich, eindrückbar. Kolon ascendens und descendens druckempfindlich.

Leber und Milz o. B.

Pupillen: Gleich weit, reagieren prompt auf Licht und Konvergenz. Augen frei beweglich nach allen Richtungen. Konjunktival- und Kornealreflex vorhanden.

Augenhintergrund: Links normal, rechts sehr weite Venen, peripapilläre Schwellung. Kleine Blutungen unter der Papille (im umgekehrten Bilde).

Gesichtsmuskulatur: Stirn frei beweglich. Linke Gesichtshälfte zeigt etwas verstrichene Falten. Mundwinkel ganz wenig nach rechts ausgezogen. Bei willkürlichen und noch deutlicher bei unwillkürlichen mimischen Bewegungen tritt die Parese der linken Gesichtshälfte hervor.

Linke Extremitäten schlaff gelähmt. Linker Daumen amputiert. Biceps-, Triceps-, Periostreflexe links stärker als rechts. Bauchreflexe beidseits gleich

lebhaft, Patellarreflexe beidseits gleich gesteigert. Achillessehnenreflexe beidseits gesteigert. Links ausgesprochener anhaltender Fussklonus. Fusssohlenreflexe: Rechts Zehenbeugung, links atypischer Babinski, erst Beugung, dann Streckung der grossen Zehe; links auch Oppenheim auslösbar.

Sensibilitätsstörungen sind nicht vorhanden.

Die Diagnose lautete: Tumor der rechten Zentralregion.

In Bezug auf den Verlauf besitze ich folgende Angaben:

5. XI. 16. Pat. kann das linke Bein aktiv mehrere Zentimeter von der Unterlage heben. Ferner kann er den linken Arm im Ellbogengelenk beugen und strecken.

6. XI. 16. Pat. vermag nur mit Schwierigkeit zu schlucken. Er verschluckt sich öfters und bekommt Hustenanfälle.

7. XI. 16. Morgens hustet der Pat. Nahrungsreste mit Schleim aus.

8. XI. 16. Lumbalpunktion. Druck 220 mm. Wasser. Nachdem ca. 5 ccm ganz heller klarer Liquor abgeflossen sind, kommt plötzlich blutiger Liquor. Es wird noch ca. 1 ccm abgelassen. Der Druck sinkt auf 60 mm, daher Injektion von ca. 8 ccm. Ringerlösung. Liquorbefund: Nonne negativ, Rivalta negativ, 4 Leukozyten im Kubikmillimeter. Wassermann in Blut und Liquor negativ.

9. XI. 16. Über den Lungen zahlreiche Giemen. Links hinten beim Husten mittelblasige, zum Teil klingende Rasseln. Pat. hustet. Fieber.

10. XI. 16. Hoher Temperaturanstieg. Exitus.

Fassen wir das Ergebnis aus Anamnese und klinischem Befunde kurz zusammen, so hat sich bei einem bis dahin gesunden Manne mit grosser Wahrscheinlichkeit im Anschluss an ein Trauma im Laufe von $2^1/_2$ Jahren ein Symptomenkomplex, bestehend in epileptiformen Anfällen mit Bewusstseinsverlust, Facialisparese links, spastischer Lähmung der linken Extremitäten entwickelt, dem sich in letzter Zeit noch Kopfschmerz, Schwindel, Gedächtnisschwäche, Abnahme des Sehvermögens, Sprachstörungen, rechtsseitige Hypoglossusparese und beginnende Stauungspapille rechts hinzugesellten.

Sektion Nr. 525/16. † 10. IX. 16, 1 Uhr p. m.

Sektion 11. IX. 1916, 2 Uhr p. m.

Sektionsbefund:

Grosser kräftiger Körper. Totenstarre gut ausgebildet. Livores reichlich, dunkel. Pupillen ziemlich weit, beidseits gleich. Linker Daumen fehlt. Keine Ödeme. Zähne am Oberkiefer sehr defekt. Pectoralis kräftig, blutreich. Subkutanes Fett an Brust und Bauch kräftig, dunkelgelb. Zwerchfell beidseits 5. Rippe. Leber am Rippenbogen. Därme von mittlerer Füllung. Appendix frei. Serosa glatt und glänzend. Harnblase mässig gefüllt, wenig kontrahiert. Omentum majus lang, ziemlich fettreich. Magen von mittlerer Füllung. In der Bauchhöhle keine freie Flüssigkeit.

Rippenknorpel gelb, z. T. verkalkt. Sternum o. B. Lungen mässig retrahiert und kollabiert. Beide Lungen mit vereinzelten leicht löslichen

Adhäsionen. Pleurahöhlen leer. Im Mediastinum ant. reichlich Fettgewebe. Im Herzbeutel 10 ccm klare seröse Flüssigkeit.

Herz: Von mittlerer Grösse, schlaff. Spitze vom linken Ventrikel gebildet. Venöse Ostien für 2 Finger durchgängig. Klappen zart. An der Ventrikelseite des grossen Mitralsegels vereinzelte kleine gelbweisse Trübungen. Aorta ascendens 7 cm Umfang. Intima mit vereinzelten kleinen punktförmigen Trübungen. Ventrikel beidseits leicht dilatiert. Trabekel und Papillarmuskel etwas abgeplattet. Wanddicke links 10, rechts 3 mm. Myokard braunrot, transparent. Koronararterien mit geringen gelbweissen zirkumskripten Trübungen der Intima. Foramen ovale zu.

Zunge mit dickem grauem Belag. Balgdrüsen und Tonsilla palatina ziemlich kräftig. Krypten der Tonsillen tief. Weicher Gaumen, Uvula, Pharynx, Ösophagus o. B. In Larynx und Trachea ziemlich reichlich schleimiger Eiter. Schleimhaut o. B. Schilddrüse wenig vergrössert, braunrot, transparent, ohne Knoten.

Aorta thoracica mit einem mittleren Umfang von 5 cm. Intima zart.

Linke Lunge von gutem Volumen, gutem Luftgehalt. Pleura überall glatt und glänzend. Lungengewebe dunkel graurot, glatt und glänzend, völlig kompressibel. Bronchien blutreich, Lungenarterien zart. Bronchial- und Zervikaldrüsen von mittlerer Grösse, mässig anthrakotisch.

Rechte Lunge wie die linke. Bronchien und Lungenarterien wie links.

Milz von mittlerer Grösse. Gewicht 155 g. Kapsel zart. Pulpa braunrot, von normaler Konsistenz. Follikel und Trabekel klein.

Linke Nebenniere ziemlich kräftig. Rinde gut fetthaltig. Linke Niere blutreich, sonst o. B., ebenso das Nierenbecken.

Rechte Nebenniere und Niere wie links.

Im Magen reichlich dünnbreiiger, brauner Inhalt. Schleimhaut blutreich. Follikel klein. Pylorus o. B. Im Duodenum derselbe Inhalt. Schleimhaut blutreich, Follikel klein. Ductus choledochus durchgängig.

Leber von normaler Grösse. Gewicht 1630 g. Oberfläche glatt. Gewebe gut bluthaltig, acinöse Zeichnung deutlich, Zentra meist konfluierend. Peripherie etwas matt. Glissonsche Scheiden nicht verbreitert. Konsistenz normal.

In der Gallenblase reichlich dunkle Galle. Wand ohne Veränderungen.

In der Vena cava inferior flüssiges Blut. Wand o. B. Aorta abdominalis 4 cm Umfang. Intima zart. Arteria mesenterica sup. zart, ebenso die Beinarterien.

Mesenteriale und retroperitoneale Lymphdrüsen nicht vergrössert.

Pankreas kräftig, sehr blutreich.

In der Harnblase ziemlich reichlich dunkler klarer Urin. Schleimhaut o. B. Prostata kräftig. Samenblasen o. B. Hoden und Nebenhoden o. B.

Im Darm wenig galliger dünn- und dickbreiiger Inhalt. Schleimhaut von gutem Blutgehalt. Follikel klein. Appendix obliteriert. Schleimhaut des Dickdarms ziemlich blutreich. Follikel klein.

Schädel: Mittelgross, symmetrisch. Nahtsubstanz zum grössten Teil verstrichen. Mittlere Schädeldicke 4—5 mm. Diploe reichlich, blutreich. Dura mater stark gespannt, transparent. Weiche Häute an der Konvexität blutreich, zart. Subarachnoideale Flüssigkeit verschwunden. Weiche Häute an der Basis, ebenso basale Hirnarterien zart. Fossae Sylvii o. B. In den Duralsinus flüssiges Blut.

Bei der Herausnahme des Gehirns, nach der Durchschneidung der Falx, quillt aus der rechten Grosshirnhemisphäre reichlich klare Flüssigkeit hervor. Linker Seitenventrikel mässig erweitert. Ependym von normaler Konsistenz. Plexus chorioideus gut bluthaltig.

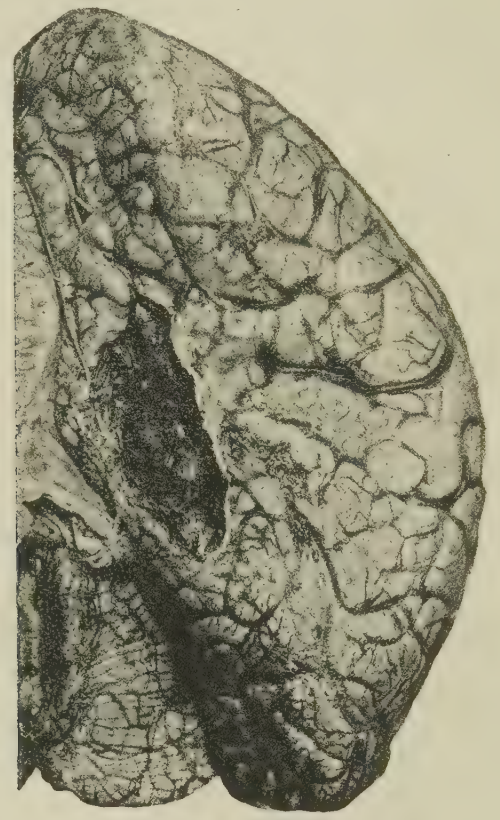

Fig. 1.

Das Gehirn wird einige Tage in Formol fixiert. Am fixierten Präparat findet sich auf der Innenseite der rechten Grosshirnhemisphäre eine 6 cm lange, im Maximum 3 cm breite und bis 2 cm tiefe Zyste, begrenzt durch den etwas verdünnten Gyrus callosomarginalis (Fig. 1). Nach aussen wird die Zyste von der stark angerissenen Arachnoidea begrenzt. Nach innen liegt die Pia mit reichlichen z. T. ziemlich grossen, stark gefüllten Blutgefässen. Auf einem Frontalschnitt mitten durch das Gehirn erkennt man, dass der rechte Seitenventrikel durch die Zyste stark eingeengt wird. Die Hirnsubstanz ist bis auf 2—3 mm verdünnt. In unmittelbarer Umgebung der Zyste fühlt sich die Hirnsubstanz nirgends besonders hart an.

III. und IV. Ventrikel o. B. Ependym von normaler Konsistenz. Hirnsubstanz gut bluthaltig, gut durchfeuchtet.

Mittelohr o. B.

Am linken Augenhintergrund Papille scharf, Venen leicht erweitert. Im rechten Augenhintergrund Papille verwaschen, Venen deutlich dilatiert.

Pathol.-anatom. Diagnose: Meningeale Zyste der rechten Grosshirnhemisphäre. Abplattung der Gyri. Stauungspapille rechts. Hyperämie der Brust- und Bauchorgane.

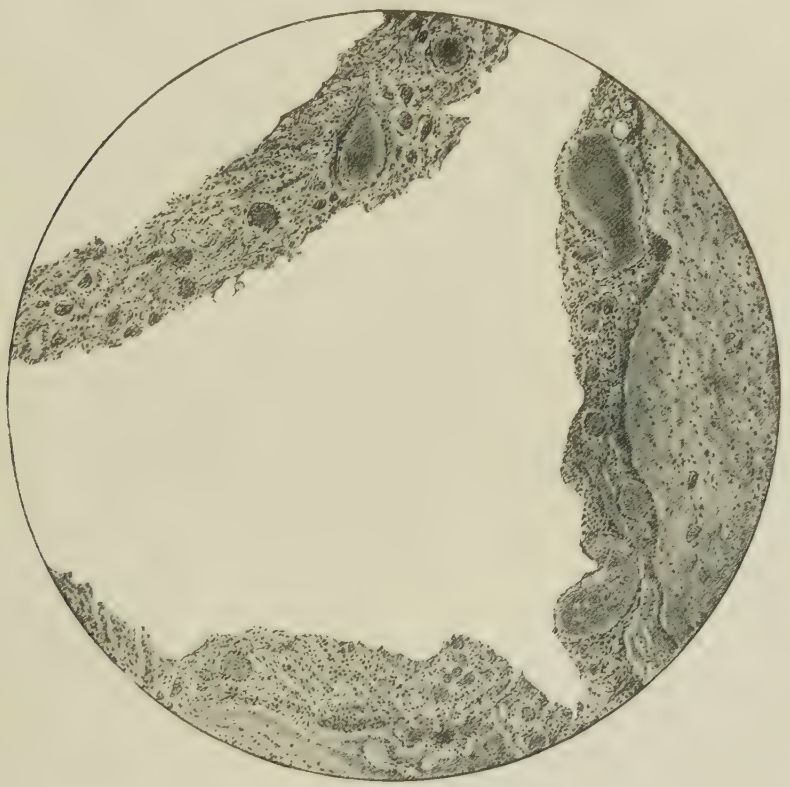

Fig. 2.

Schnitt durch einen Teil der Zystenwandung. Leitz, Ocular 1, Objektiv 3.

Man sieht zu innerst die stark verdickte Pia von ausserordentlichem Zellreichtum, der in der Hauptsache durch Bindegewebsneubildung und Lymphocyteninfiltration bedingt ist. Es fallen ferner die sehr zahlreichen z. T. stark erweiterten Gefässe auf. Angrenzend normales Gliagewebe. Links oben im Präparat ist das ganze piale Gewebsband von der Hirnsubstanz abgelöst.

Nach Härtung des Gehirns im Formol wurden die die Zyste umgebenden Hirnpartien, nach Zerlegung derselben in eine grössere Anzahl $^1/_2$—1 cm dicker und 2—4 cm langer Stücke, in Celloidin eingebettet, in

Serienschnitte von 10 - 15 μ verarbeitet und mit Hämalaun-Eosin, van Gieson und Weigert-Elastin gefärbt. Schon bei Lupenvergrösserung zeigt sich an den Schnitten aus allen Teilen der Zystenwandung, an Stelle der Pia ein breiter, makroskopisch 1—2 mm messender Gewebsstreifen. Mikroskopisch ist dieses Gewebe grösstenteils ausserordentlich zellreich. Dieser Zellreichtum ist weniger durch infiltrative Prozesse, als durch neugebildetes Bindegewebe bedingt, das aus teils rundlichen, teils spindelförmigen, teils langgestreckten Zellen mit ovalen bis rundlichen, meist bläschenförmigen Kernen besteht. In einzelnen Partien ist das Gewebe weniger zellreich, stark aufgelockert und an mehreren Orten direkt wie ein Maschenwerk angeordnet. Hier haben die Bindegewebszellen teilweise eigentümliches sternförmiges Aussehen und enthalten einen rundlichen, chromatinreichen Kern. In den tiefer liegenden Partien, meist dem gliösen Gewebe direkt aufgelagert, finden sich breite Bänder, bestehend aus kollagenen Fasern. Zwischen den Bindegewebszellen zerstreut liegen spärlich Lymphozyten und vereinzelte, meist mit feinkörnigem Blutpigment angefüllte Zellen. Das ganze Gewebe ist durchzogen von sehr zahlreichen, z. T. stark erweiterten Kapillaren und einer geringeren Anzahl Übergangsgefässen, sodass dasselbe stellenweise ein fast kavernöses Aussehen zeigt. Die Gefässwandungen selbst weisen keine Veränderungen auf. In ihrer Umgebung findet sich ab und zu geringgradige Lymphocyteninfiltration. Die Gehirnsubstanz zeigt ausser einer leichten Vermehrung der Gliakerne in den der Pia im Bereiche der Zyste unmittelbar anliegenden Partien keine pathologischen Veränderungen, ebensowenig die Gehirngefässe. Auch die übrige Gehirnsubstanz, die den verschiedensten Gehirnabschnitten entnommen und histologisch untersucht wurde, zeigt mitsamt der Pia und dem Plexus chorioideus vollständig normales Aussehen. Das Elastinpräparat zeigt keine Besonderheiten.

Wir haben also hier, auf dem Boden einer exquisit chronisch verlaufenden, völlig umschriebenen Leptomeningitis, für deren Ätiologie wir nur das in der Anamnese erwähnte Trauma, an das sich auch die Krankheitserscheinungen nach relativ kurzer Zeit anschlossen, verantwortlich machen können, eine meningeale Zyste entstehen sehen, die durch Kompression des Gehirns zu den oben angegebenen Formveränderungen der Kortex und klinisch zum Symptomenkomplex des Gehirntumors geführt hat. Das Resultat der morphologischen Untersuchung lässt sich ebenfalls für das Trauma verwerten, indem das teils intra- teils extrazellulär gelegene schollige Blutpigment, das z. T. Eisenreaktion aufweist, entschieden auf eine traumatische Genese hinweisen kann.

Wenn wir nun zur Besprechung der Pathogenese dieser Bildungen übergehen, so haben wir in erster Linie die Frage zu entscheiden, auf welche Weise solche Liquorzysten überhaupt zu stande kommen können. Eine Erklärung hierfür hat uns, wie eingangs erwähnt worden ist, schon Stroebe geliefert. Nach dieser kann es durch chronisch entzündliche Prozesse in der Leptomeninx zu Verklebungen und Verwachsungen des arachnoidealen Maschenwerkes mit der Pia kommen, wodurch die Kommunikation des Liquors mit der Umgebung aufgehoben werden, und so eine Liquorabsackung an umschriebener Stelle entstehen kann. Damit wird uns auch die Mannigfaltigkeit bezüglich ihres Aussehens (einfache und multilokuläre Zysten) und ihre Grösse zum Teil je nach der Lokalisation leicht verständlich. Der ausserordentlich lockere Bau der Arachnoidea, der mit einem Spinngewebe verglichen wird, die feinen bindegewebigen Maschen, die sich stellenweise zu eigentlichen Membranen verdichten können, ist wie kein anderes Gewebe geeignet, Flüssigkeit in vermehrtem Masse aufzunehmen. Dadurch, dass sie nicht den Hirnfurchen folgt, sondern sie brückenartig überzieht, entstehen schon normaler Weise mehr oder weniger abgeschlossene mit Flüssigkeit gefüllte Räume. Unter diesen anatomischen Verhältnissen ist es leicht begreiflich, dass bei Hinzutritt von entzündlichen Reizen irgendwelcher Art leicht Verklebungen der Bindegewebsbälkchen und -lamellen und Abschluss von Flüssigkeit an umschriebener Stelle zustande kommen kann.

Was nun die Ursachen anbetrifft, die zu diesen lokalen meningealen Veränderungen führen können, so ist schon von den ersten Beobachtern auf die traumatische Genese hingewiesen worden. Die Tatsache, dass bei einer Reihe der zur Beobachtung gelangten Fälle ausser dem Trauma kein anderes ätiologisches Moment aufzufinden war, das zur Erklärung hätte herangezogen werden können, musste diese Annahme nahelegen. Die Deutung des Zusammenhangs zwischen Trauma und meningealer Zystenbildung ist nun allerdings, insbesondere beim Fehlen jeglicher Infektionsmöglichkeiten, oft nicht mit Sicherheit zu geben, da gerade gröbere Veränderungen am Schädel oder Gehirn meist vollständig fehlen. Immerhin wissen wir besonders durch die Erfahrungen an Unfallpatienten, dass als traumatische Spätfolgen mehr oder weniger schwere Störungen am Zentralnervensystem und vor allem auch an den Meningen auftreten können, zum Teil ohne dass die Betreffenden im direkten Anschluss an den Unfall irgendwelche Krankheitserscheinungen gezeigt hätten. Es sind dies in erster Linie Gefässveränderungen mit konsekutiven Zirkulationsstörungen, milchige Trübung und Verdickung der weichen Häute (Kronthal und Sperling, Fischer), Rundzellen-

infiltrationen (Friedmann), kleinste Blutungsherde in der Leptomeninx und im Gehirn, Erweichungen mit folgender Narbenbildung etc. (Köppen, Payr). Alle diese Befunde, wenn auch noch so geringgradig, geben uns doch gewisse Anhaltspunkte bezüglich der traumatischen Ätiologie. Es ist sehr wohl anzunehmen, dass durch länger anhaltende Zirkulationsstörungen an der Hirnoberfläche, kleine Blutaustritte in den Subarachnoidealraum, Zerreissungen des arachnoidealen Gewebes und den dadurch bedingten Reiz chronisch-entzündliche Veränderungen an den Hirnhäuten entstehen und diese eben erwähnten Verklebungen der Häute und Flüssigkeitsabsackungen zur Folge haben können. Ob, wie Windscheid annimmt, nach Schädeltraumen, bzw. Commotio cerebri eine latent gebliebene Arteriosklerose zum Ausbruch kommen kann, die dann eventuell zu schwereren Zirkulationsstörungen führt, lasse ich dahingestellt. Die weiterhin als Spätfolge beobachtete Liquorvermehrung bzw. Drucksteigerung, wie sie von Quincke, Weitz, Lenhartz, Schlecht, Berger u. a. festgestellt worden ist, kann, wie wir später sehen werden, z. T. wenigstens auf solche krankhafte Zustände an den Meningen zurückgeführt werden.

Viel einfacher liegen die Verhältnisse, wenn der Erkrankung ein infektiöser Prozess, sei es lokaler oder allgemeiner Natur, zu Grunde gelegt werden kann. Wir kommen hier auf ein zweites ursächliches Moment zu sprechen, dem neben dem Trauma wohl die grösste Bedeutung zukommt. Dies gilt sowohl für die akuten, wie die chronischen Formen der zirkumskripten serösen Meningitis. Die erstere bildete sich meist im Anschluss an entzündliche eitrige Prozesse im Bereiche der benachbarten Knochen des Schädels, der Wirbelsäule oder des Gehirns. Besonders Mittelohr- und Nebenhöhleneiterungen geben hierzu die häufigsten Veranlassungen. Sie ist dem Otologen eine schon längst bekannte Erscheinung (Kretschmann, Waldvogel, von Leyden, Lecène, Herzfeld, Kümmel u. a.). Auch jetzt im Kriege wurden diese akuten serösen Meningitiden besonders häufig nach Prell- und Streifschüssen des Schädels beobachtet (Payr). Es handelt sich jedoch hier nicht um eine zystische Meningitis im strengen Sinne, sondern mit grosser Wahrscheinlichkeit um ein entzündliches fortgeleitetes umschriebenes Ödem der Pia-Arachnoidea. Die Ursache dazu gibt jedenfalls meist nicht eine Infektion mit wenigen und wenig virulenten Keimen ab, sondern es ist weit eher eine Folge der Toxinwirkung auf die Leptomeninx. Immerhin ist die erstere Möglichkeit zuzugeben. Dieses kollaterale Ödem braucht, wie Merkens betont, keineswegs immer ein diffuses zu sein, sondern kann entsprechend dem Entzündungsherd

nur eine geringe Ausdehnung erreichen und so zu lokalen Drucksymptomen führen. Solche akute, lokalisierte Ödeme können unter Umständen auch in Bezug auf ihr Aussehen einen zystischen Charakter annehmen. Sie sind in der Literatur mehrfach z. T. als sog. «bullöse Ödeme» beschrieben und teils auf Traumen, teils auf entzündliche Affektionen zurückgeführt worden. (Axhausen, Krause, Raymond et Claude, Joél, Merkens u. a.)

Die chronische Form der serösen zirk. Meningitis, von der hier in erster Linie die Rede sein soll, hat, wie die akute, neben der traumatischen auch eine entzündliche Genese. Der Prozess kann sich oft erst viele Jahre nach Ablauf der primären Infektion zeigen, d. h. gleichsam als selbständiges Leiden auftreten. Der Beweis des Zusammenhangs zwischen beiden Erkrankungen wird dadurch sehr erschwert und kann in vielen Fällen, zumal wenn die erstere leicht und fast symptomlos verlaufen war, überhaupt nicht sichergestellt werden, besonders wenn auch bei der Operation oder bei der Autopsie keine Residuen einer solchen mehr nachweisbar sind. So blieben denn auch eine Anzahl von Beobachtungen hinsichtlich ihrer Ätiologie völlig unaufgeklärt. Wir wissen nun aber, dass nicht nur Entzündungen im Bereiche des Zentralnervensystems oder dessen Nachbarschaft zu pathologischen Veränderungen oder zum mindesten zu Reizerscheinungen an den weichen Häuten führen können, sondern dass die Möglichkeit auch bei akuten wie chronischen Infektionskrankheiten besteht. Bei den ersteren ist besonders an Pneumonie, Influenza, Typhus, Masern zu erinnern, wo wir oft durch einen sich hinzugesellenden meningealen Symptomenkomplex auf eine Reizung der Leptomeninx durch die Toxine hingewiesen werden, die dann auch ausser diesem sog. Meningismus durch eine meist nachweisbare Steigerung des Liquordruckes ihren greifbaren Ausdruck findet. Von den letzteren sind die Tuberkulose und die Lues zu erwähnen. Die Meningen stellen ja geradezu einen Prädilektionsort für den Sitz luetischer Erkrankungen dar. Besonders Horsley hat an Hand zahlreicher Beobachtungen mit Nachdruck auf diese Ätiologie aufmerksam gemacht. Auch der von Unger publizierte Fall kann betreffs seiner Pathogenese mit grosser Wahrscheinlichkeit hierher gerechnet werden.

Diffuse seröse Meningitiden, seien sie nun als Begleiterscheinungen irgend einer allgemeinen oder lokalen Erkrankung oder als selbständiges Leiden aufgetreten, können bei ihrer Rückbildung zu Verwachsungen und Bindegewebsneubildungen innerhalb der weichen Häute führen, so dass ev. als einziger Überrest eine Liquorzyste persistieren kann

(Axhausen, Payr). Dabei kann der übrige Teil der Meningen wieder völlig normal geworden sein. Das gleiche gilt auch für die Ausheilung bakterieller Meningitisformen. Auch angeborene oder besser gesagt intrauterin erworbene oder im frühesten Kindesalter aquirierte Erkrankungen spielen hier ebenfalls eine nicht zu unterschätzende Rolle. Wir wissen, dass gerade dem ersten Lebensalter eine gewisse Disposition zu zerebralen bzw. meningealen Leiden zukommt. Fragen wir uns nun, wie so es trotz der grossen Zahl von Schädigungen, denen das Zentralnervensystem und speziell die Meningen ausgesetzt sind, doch nur relativ selten zur Bildung meningealer Zysten kommt. Wir müssen zu diesem Zweck uns nur daran erinnern, dass, wie die Erfahrung lehrt, die weichen Häute gegen bakterielle Schädigungen ausserordentlich empfindlich sind, und dass in der Regel, wenn eine Infektion des subarachnoidealen Raumes stattgefunden hat, eine diffuse Erkrankung mit ihrem meist letalen Ausgang die Folge ist. Diese Empfindlichkeit, d. h. die Tendenz zur raschen Propagation des Entzündungsprozesses, hängt zum Teil wohl vom mechanischen und chemischen Verhalten des Liquor cerebrospinalis ab. Trotz der areolären Beschaffenheit der Arachnoidea ist eine rasche Ortsveränderung der Flüssigkeit fast ebenso leicht möglich, wie wenn sie das Zentralnervensystem frei umspülte (Henle). Es ist schon seit den Untersuchungen von Ecker und Quincke bekannt, dass im Liquor eine ständige Strömung sowohl im Gehirn wie auch im Rückenmark stattfindet. Diese Frage der Liquorbewegung ist dann auch weiterhin besonders von Propping, Krönig und Gauss, Klose und Vogt, V. Reichmann u. A. hauptsächlich mit Hinsicht auf die Lumbalanästhesie einem eingehenden Studium unterworfen worden. Die meisten dieser Autoren kamen zur Annahme einer, wenn auch nicht sehr hochgradigen Liquorströmung. Sie wird bedingt durch die Respiration (Kollabierung und wieder Anfüllung des Venenplexus bei der In- resp. Exspiration [Ecker, Propping]), durch die Pulsation der Gefässe, durch einen gewissen Sekretionsdruck (Mestrezat) und durch den Abfluss der Zerebrospinalflüssigkeit in die verschiedenen Abflussbahnen. Durch diese Strömung wird die Ausbreitung von Entzündungserregern und entzündlichen Produkten in hohem Masse begünstigt, und es ist leicht erklärlich, dass es in kurzer Zeit zur Überschwemmung des ganzen Zentralnervensystems kommen kann. Auch in der chemischen Beschaffenheit des Liquors liegt ein die rasche Allgemeininfektion unterstützendes Moment. Er ist bekanntlich sehr arm an Formelementen, zeigt einen geringen Eiweissgehalt und weist kein Fibrinogen auf. Die Bildung von Fibringerinnseln und damit die

Einschränkung bzw. Abkapselung des Entzündungsherdes kann hier nicht oder nur sehr unvollkommen in die Wege geleitet werden.

Wir haben im vorigen von der Entstehungsweise umschriebener Liquorabsackungen gesprochen. Damit ist aber die Tatsache, dass diese Bildungen gleich wie Tumoren zu Kompressionserscheinungen führen können, noch keineswegs erklärt. Dass der Druck auf die Umgebung ein sehr erheblicher sein kann, wird uns nicht nur durch das klinische, sondern auch, wie gerade in unserem Falle durch das pathologisch-anatomische Bild vor Augen geführt. Das Gehirn war an der betreffenden Stelle durch die Zyste stark eingedellt und der rechte Seitenventrikel bis auf einen schmalen Spalt eingeengt worden. Die Hirnsubstanz zeigte ventrikelwärts nur noch eine Dicke von 2—3 mm. Auch der in den Operationsberichten oft wiederkehrende Vermerk, dass beim Durchtrennen der Dura der Liquor in starkem Strahl herausspritzte, gibt uns hierüber deutlichen Bescheid. Diese Drucksteigerung innerhalb der Zyste kann nur zustande kommen, einesteils durch fortgesetzte Flüssigkeitsabsonderung, andernteils durch Verhinderung des Liquorabflusses. Krause hat diese Tatsache gleichsam als einen Beweis für die Beteiligung der Meningen an der Liquorproduktion angesehen. Dass dies unter pathologischen Bedingungen, denn mit solchen haben wir es hier in erster Linie zu tun, der Fall sein kann, zeigen uns in der Tat diese Beobachtungen. Anderswoher als aus der die Zyste begrenzenden Pia bzw. ihren Gefässen und Lymphscheiden kann die Flüssigkeit wohl nicht stammen. Ob dies jedoch auch bei vollständig normalen Verhältnissen zutrifft, ist zum mindesten fraglich und kann jedenfalls hieraus nicht geschlossen werden. Es ist deshalb in Zweifel zu ziehen, ob wir diese Flüssigkeit streng genommen noch als Liquor bezeichnen dürfen, oder ob es sich dabei nur um ein liquorähnliches Exsudat handelt. Chemische Untersuchungen sind meines Wissens nicht ausgeführt worden, da wir es in der Regel mit überraschenden Befunden zu tun haben. Sie hätten uns aber hinsichtlich der ev. entzündlichen Natur doch einige Schlüsse ziehen lassen, wenn auch schon die normale Zerebrospinalflüssigkeit ziemlich weitgehenden Schwankungen in Bezug auf ihre Zusammensetzung unterworfen ist. Gerade bei nicht autoptisch klar gestellten Fällen können solche Feststellungen unter Umständen von Nutzen sein.

Ob nun solche umschriebene komprimierende Flüssigkeitsansammlungen auch bei sonst normaler Beschaffenheit der Meningen zustande kommen können, hängt in erster Linie davon ab, ob die Pia physiologischerweise durch eine sekretorische Funktion an der Liquor-

produktion beteiligt ist. Es wäre dies insofern von Interesse, als wir uns denken könnten, dass es nach irgendwelchen entzündlichen Vorgängen an den Meningen oder deren Umgebung, seien sie nun traumatischer, bakterieller oder toxischer Natur und dadurch erfolgter Verklebung der weichen Häute auch bei nachheriger vollständiger Restitution, also ohne begleitende chronische zirkumskripte Leptomeningitis, zu Drucksteigerung und eigentlicher Zystenbildung kommen könnte. Jedoch nur die Annahme einer spezifischen Zelltätigkeit wäre hier zulässig, nicht aber die einer einfachen Transsudation, durch die eine so erhebliche Drucksteigerung nicht wohl möglich wäre. Die, insbesondere seit der Einführung der Lumbalpunktion durch Quinke, ausserordentlich zahlreichen Untersuchungen histologischer, chemischer, physiologischer und experimentell pathologischer Natur, die sich mit der Frage nach der Herkunft des Liquor cerebrospinalis beschäftigten, haben bis heute hierüber noch keine absolute Klarheit zu schaffen vermocht. Noch heute werden in der Hauptsache zwei Ansichten vertreten, nach denen der Liquor entweder vom Plexus chorioideus oder von der Gehirnsubstanz selbst oder ihrer Gefässe geliefert wird. Auch die Pia wurde zur Liquorbildung in Beziehung gebracht. (Spina.) Dass es sich dabei nicht um transsudative Vorgänge, wie sie Haller und Magendie annahmen, sondern um eine spezifische sekretorische Funktion handelt, ist durch vielfache experimentelle, teils an Tieren, teils an Menschen, vorgenommenen Untersuchungen erwiesen worden. Es wurden zu diesem Zwecke zahlreiche körperfremde Stoffe, teils per os, teils subkutan oder intravenös dem Körper einverleibt und die Zerebrospinalflüssigkeit daraufhin untersucht. Solche Versuche sind mit Tetanusgift (Jacob und Blumenthal, Ranson, Stintzing, Montesano), Jod, Hg., Salizyl- und essigsauren Salzen, Ferrocyanverbindungen, Strychnin (Lewandowsky, Cavazzani-Jacob, Widal-Sicard-Monod, Cavazzani, Sicard, Redlich, Pötzel und Hess, v. Jaksch, de Magalhaens) und Farbstoffen (Quinke, Sicard, de Magalhaens) vorgenommen worden. Die meisten dieser Autoren konnten diese Stoffe unter normalen Verhältnissen nicht oder nur in sehr geringen Mengen und dann erst längere Zeit nach deren Applikation im Liquor nachweisen. Bloss solche Substanzen, von denen zum vorneherein eine schädigende oder lähmende Wirkung auf die liquorsezernierenden Organe zu erwarten ist, oder die zum Zentralnervensystem besondere chemische Affinität besitzen oder sehr diffusibel sind, gehen rasch und in grösseren Mengen in den Liquor über (Lewandowsky, Kafka). So wurde namentlich der Übergang von Bromsalzen,

Arsenverbindungen und von Narkotika der Fettreihe mehrmals beschrieben. Ferner wissen wir, dass das Urotropin in ziemlich beträchtlicher Menge in den Liquor ausgeschieden werden kann. (Einschlägige Literatur siehe bei Holzmann, Hotz).

Aber nicht nur körperfremde Stoffe, sondern auch solche, die vom Organismus selbst gebildet werden, wie Agglutinine, Präcipitine, Toxine und Antitoxine, Normalambozeptoren und Komplement treten nach den meisten bis jetzt vorliegenden Berichten bei normaler Beschaffenheit der nervösen Zentralorgane bzw. der Meningen und des Plexus chorioideus im allgemeinen nicht in die Zerebrospinalflüssigkeit über. Nur das Tetanustoxin ist einigemale im Liquor nachgewiesen worden. (Diesbezügliche Literaturangaben s. bei Holzmann). Aus allen diesen Untersuchungen geht mit Deutlichkeit hervor, dass sich der Liquor im Gegensatz zu den Transsudaten oder gewöhnlichen Lymphflüssigkeiten hinsichtlich der Aufnahme sowohl körpereigener wie körperfremder Produkte entschieden refraktär verhält, dass also mit andern Worten die Permeabilität des Plexus und der Meningealgefässe sich normaliter als äusserst gering erweist. Die Erklärung der Verhinderung des Übertrittes in den Liquor ist jedoch nur möglich durch die Annahme einer spezifischen Zelltätigkeit. Damit in Einklang steht auch die Tatsache, dass gewisse giftige Körper, die, wenn sie intralumbal eingespritzt werden, schon in kleinsten Dosen zu den heftigsten Erscheinungen führen können, während sie bei intravenöser Applikation selbst bei der hundertfachen Menge völlig unwirksam bleiben. (Lewandowsky, Goldmann u. A.) Auch die Ergebnisse der chemischen Untersuchungen, zumal der Vergleich mit andern Körperflüssigkeiten, weisen uns auf die Sekretnatur hin, insbesondere der niedrige Eiweissgehalt und die hohe molekulare Konzentration (Schmidt, Polanyi). Der hohe Kaligehalt (Schmidt, Geoghegan) scheint jedoch nach den Untersuchungen von Salkowsy für den normalen Liquor nicht spezifisch zu sein. (Literatur über chem., physik.-chem. etc. Untersuchungen siehe bei V. Reichmann und A. Fuchs.)

Wenn nun damit auch feststeht, dass der Liquor ein Produkt sekretorischer Vorgänge darstellt, so ist immerhin die Frage, an welche Organe dieselben gebunden sind, noch nicht völlig entschieden. Wie schon oben erwähnt, kommen hier der Plexus chorioideus mit dem Ventrikelependym, die Gehirnsubstanz und die Gehirn- bzw. Meningealgefässe in Betracht. Wir dürfen jedoch zum vornherein feststellen, dass die Arbeiten des letzten Jahrzehntes die Beteiligung des Plexus an der Liquorproduktion absolut sicher gestellt haben, während dies von

der Gehirnsubstanz und den Gefässen noch nicht als sicher erwiesen betrachtet werden kann.

Schon die anatomische Lage und Beschaffenheit der Aderhautgeflechte legte den Gedanken an einen solchen Zusammenhang nahe. Auch die Beobachtungen, die man über die Beschaffenheit und Herkunft des Kammerwassers gemacht hatte, liessen, wie Wohlgemuth und Szécsi hervorheben, einen Analogieschluss für den Liquor bzw. Plexus zu, da sowohl die beiden Flüssigkeiten, wie auch der Bau des Plexus chorioideus und ciliaris grosse Ähnlichkeiten aufweisen. Ebenso findet sich in seiner phylogenetischen Entwicklung nach Schläpfer eine Stütze für die Annahme eines Zusammenhangs mit der Liquorbildung, da bei den Urodelen mit gut entwickelten Ventrikeln auch der Plexus in guter Ausbildung vorhanden ist, während er bei den Anuren mit fehlenden Ventrikeln nur eine geringe Entwicklung zeigt. Im weitern haben die Versuche von Quinke, Ahrens u. A. zur Feststellung der Liquorströmung mittels Injektion von Farbstoffen in den Subarachnoidealraum und Ventrikel ergeben, dass ein Abfluss von den Ventrikeln nach der Gehirnoberfläche stattfindet, der nur durch die Annahme einer sekretorischen Funktion des Plexus erklärt werden kann.

Beweisender noch als alle die eben genannten Ergebnisse waren die bei den histologischen Untersuchungen an den Plexuszellen selbst erhobenen Befunde. Schon Luschka wies 1855 eigenartige Zelleinschlüsse im kubischen Epithel nach. Er fasste sie auf als Ausdruck einer sekretorischen Tätigkeit. Sie wurden jedoch von spätern Untersuchern als Degenerationsprodukte angesprochen. Erst Imamura und später Raubitschek, letzterer an frischen Zupfpräparaten, konnten mit Sicherheit nachweisen, dass es sich um die Bildung von Sekrettropfen handelt. Zu gleichen Resultaten bezüglich der sezernierenden Eigenschaft des Plexusepithels kamen auf Grund histologischer Untersuchungen auch Ernst, Schläpfer, Joshimura, Kramer, Hworostuchin u. A. Gleichfalls sprechen die histologischen Untersuchungen des Plexus, die nach subkutaner oder intravenöser Injektion von Farbstoffen, wie sie in den Versuchen von Kafka und Goldmann ausgeführt wurden, entschieden für eine spezifisch sekretorische Eigenschaft desselben. Der Farbstoff, der bei Kafka aus Uranin, bei Goldmann aus Trypanblau bestand, wurde im Plexus zurückgehalten und häufte sich daselbst in grosser Menge an. Nur Spuren gingen in den Liquor über, während die andern Körperflüssigkeiten gefärbt wurden (Goldmann).

Von physiologischer Seite wurde der Einfluss von Drüsenreiz- und Lähmungsmitteln auf die Bildung des Liquor cerebrospinalis geprüft. Es wurde einesteils starke Vermehrung der Sekretkugeln in den Plexuszellen (Kafka) oder eine erhebliche Steigerung des Liquordruckes und -ausflusses, andererseits eine wesentliche Abnahme desselben beobachtet (Cappelletti, Pettit et Girard, Dixon und Halliburton). Die letzt erwähnten Befunde sind nach Cappelletti nicht etwa als Gefässwirkungen — Erweiterung und Verengerung und dadurch verursachtes Steigen oder Sinken des intrakraniellen Druckes — aufzufassen, sondern sie sind bedingt durch den Einfluss sekretionsfördernder Mittel auf das Plexusepithel. Ebenfalls die von Cavazzani mitgeteilten Venezianischen Versuche, bei denen die nach Zerstörung des Plexus durch Injektionen von Methylviolett auftretenden Erscheinungen studiert wurden, sprechen in gleichem Sinne. Es zeigte sich auch hier eine Verminderung der Abflussmenge des Liquors, die bis zum völligen Versiegen führen konnte.

Ausser dem Plexus ist nach Fuchs, Kafka, Francini auch das Ventrikelependym an der Liquorsekretion beteiligt. Wie an den Plexuszellen, so wurde auch hier subkutan injizierter Farbstoff, wenn auch in geringerer Menge zurückgehalten und angehäuft (Kafka) und ebenso wie am Plexus wurden hier nach Verabfolgung von Pilocarpin Sekretionserscheinungen wahrgenommen. (Francini.)

Die Ansicht, dass die Zerebrospinalflüssigkeit ein Produkt der Nervensubstanz und der Gefässe darstellte, wurde hauptsächlich in den Arbeiten von Spina, Lewandowsky und Nageotte verfochten. Spina konnte am freigelegten Hirn von Hunden direkt beobachten, dass bei starker Blutdrucksteigerung (Anwendung von Nebennierenextrakt) Liquor tropfenweise sowohl aus der Pia, als auch nach Verschorfung derselben, aus der Gehirnsubstanz ausfloss und zwar verlief in seinen Versuchen der Grad der Liquorbildung parallel der Blutdrucksteigerung. Ähnliche Erscheinungen, doch nur bei veränderten Druckverhältnissen, hat Kocher bei Operationen beobachten können. Lewandowsky hat, teils auf Grund dieser Versuchsergebnisse, teils gestützt auf die von Key und Retzius, Binswanger und Berger und auch von ihm selbst mittelst Injektion von Ferrocyannatrium in den Subarachnoidealraum und Anstellen der Berlinerblaureaktion, nachgewiesenen perivaskulären bzw. intraadventitiellen Lymphräume der Hirngefässe, die mit den Lymphbahnen der Pia in Verbindung stehen, sich ebenfalls in dem oben erwähnten Sinne ausgesprochen. Dieser Anschauung ist dann aber vor allem Stursberg entgegengetreten,

indem er auf die Strömungsrichtung hinwies, die nicht, wie Quincke aus seinen Farbstoffversuchen geschlossen hat, von den perivaskulären Lymphräumen nach dem Subarachnoidealraum, sondern umgekehrt verläuft. (Key und Retzius, Sicard, Lewandowsky, Stursberg) Die Versuche Spinas hält er nicht für genügend beweiskräftig, da sie unter Verhältnissen ausgeführt wurden, die von der Norm zu sehr abwichen, und da ausserdem der Beweis fehlt, dass die ausgeschiedene Flüssigkeit mit dem Liquor identisch ist. Ausser diesen Autoren nahmen auch Wohlgemuth und Szécsi unter Zugrundelegung ihrer Diastaseversuche die Möglichkeit an, dass ein Teil des Liquors auf die von Lewandowsky angenommene Art und Weise, d. h. durch eine aktive Tätigkeit der Kapillarendothelien im Sinne Haidenhains seine Entstehung verdanken könne.

Selbst die Gliazellen sind mit der Liquorbildung in Zusammenhang gebracht worden. Nageotte konnte an denselben in der Nähe der Gefässe Granula nachweisen, die er als den Ausdruck einer sekretorischen Eigenschaft der Gliazellen auffasst.

Wenn nun auch, wie uns dieser kurze Überblick zeigt, bezüglich der Bildungsweise des Liquor noch keine vollständige Klarheit geschaffen worden ist, so scheint doch das festzustehen, dass unter normalen Verhältnissen die Zerebrospinalflüssigkeit ein Sekret darstellt, gebildet vom Plexus chorioideus und dem Ventrikelependym, während die Beteiligung der Hirnsubstanz und ihrer Gefässe bzw. der Pia an der Liquorproduktion noch nicht als einwandfrei erwiesen betrachtet werden kann. Wir müssen deshalb auch, und nun kommen wir zur Beantwortung der eingangs erwähnten Frage, die Möglichkeit, dass ein mit der Umgebung nicht kommunizierender Liquorbezirk, wie er event. unter den oben angedeuteten Umständen zu stande kommen kann, bei sonst völlig normaler Beschaffenheit der angrenzenden Hirnteile einschliesslich der Pia und der Gefässe durch Vermehrung des Liquors zur eigentlichen komprimierenden Zyste anwachsen kann, entschieden in Zweifel ziehen.

Ganz anders liegen die Verhältnisse, wenn das Zentralnervensystem und vorzüglich die Meningen schwerere pathologische Veränderungen aufweisen. Die Permeabilität der Meningen, die, wie wir gesehen haben, normalerweise sehr gering ist, zeigt sich in diesen Fällen wesentlich erhöht (diesbezügl Literaturangaben s. bei Hauptmann), und zwar ist, wie vor allem aus den Agglutinations- und Komplementbindungsversuchen von Weil-Kafka und Hauptmann hervorgeht, die Durchlässigkeit um so ausgesprochener, je mehr die Alteration der Gefässe vorgeschritten ist. Sie erweist sich bei denjenigen meningealen

Erkrankungsformen am grössten, die erfahrungsgemäss mit einer schweren Gefässschädigung einhergehen, wie z. B. bei der tuberkulösen Meningitis. Diese Tatsache erklärt uns auch das regelmässige Auftreten der Wassermannschen Reaktion bei der Paralyse, weil hier wegen der Intensität der Gefässerkrankung die Permeabilität für die Luesantikörper oft weit ausgesprochener ist, als bei der Tabes oder Lues cerebrospinalis. (Hauptmann.)

Nach diesen Ergebnissen fällt es nun auch nicht mehr schwer, eine Erklärung für die oft sehr erhebliche Drucksteigerung innerhalb der Liquorabsackung und damit für das Zustandekommen eigentlicher Zystenbildung abzugeben. Bei einer so ausgesprochenen chronischen Leptomeningitis mit Veränderungen der pialen Gefässe im Bereiche der Zyste kann es leicht zu erhöhter Durchlässigkeit und zur Flüssigkeitsausscheidung in den Zystenraum kommen. Wenn die Zyste nun einen gewissen Füllungsgrad erreicht hat, so vermag sie ihrerseits durch Druck auf die Kortex lokale Stauungserscheinungen hervorzurufen und in Folge davon zu einer noch vermehrten Exsudation Veranlassung geben. Sind dann die Abflussbahnen für den Liquor — und hier kommen als einzige nur noch der Weg durch die perivaskulären Lymphräume in die Kapillaren und Venen in Betracht — durch die Gewebsirritation ebenfalls nicht mehr in ihrer normalen Ausbildung erhalten, so kann eine rasch zunehmende Druckerhöhung sehr wohl eintreten. Wir begreifen auf diese Weise, wie solche Liquorzysten dann in kurzer Zeit zu den heftigsten Kompressionssymptomen führen können. Sie bleiben latent, solange ein Ausgleich zwischen Liquorausscheidung und -resorption stattfindet.

Nur noch einige Worte betreffend der Lokalisation der zystischen Meningitis. Während die Rückenmarkshüllen keine besonderen Prädilektionsstellen für deren Zustandekommen aufweisen, so scheint dies jedoch nach den bisherigen Beobachtungen bei den zerebralen Formen in auffallender Weise der Fall zu sein. Schon Borchardt und nach ihm auch Bing haben auf die hintere Schädelgrube als vornehmlichen Sitz der Erkrankung aufmerksam gemacht und den Grund hierfür den anatomischen Verhältnissen zugeschrieben. Durch die hier infolge des Verlaufs der Arachnoidea gebildeten Zysternen kommt es schon physiologischerweise zu Flüssigkeitsabschlüssen, die sich dann beim Hinzutritt irgendwelcher entzündlicher Noxen sehr leicht durch Verklebungen des arachnoidealen Bindegewebes zur vollkommenen Zyste gestalten können. Ein weiterer Grund, der uns diese Lokalisation erklären hilft, liegt jedenfalls auch in der relativen Häufigkeit der Schädigungen, die die

hintere Schädelgrube in Mitleidenschaft ziehen, sowohl infolge der vielen Mittelohr- und Labyrintherkrankungen als auch der zahlreichen traumatischen Einflüsse, denen dieselbe ausgesetzt ist. Bei den anderen Fällen, die die Konvexität betreffen, kann die Lokalisation nur vom Zufall abhängig gemacht werden. Sie wird da zustande kommen, wo eine der früher erwähnten Ursachen ihren Angriffspunkt gefunden hat.

Literaturverzeichnis.

Ahrens, H., Experimentelle Untersuchungen über den Strom des Liquor cerebrospinalis. Zschr. f. d. ges. Neurol. 15. 1913. H. 5.

Axhausen, G., B. kl. W. 1909. 6.

Bárány, Bericht der 5. Jahresversammlung der Gesellschaft Deutscher Nervenärzte zu Frankfurt a. M. 2.—4. Okt. 1911. Ref. Neurol. Zbl. 1911. S. 1213.

Bauer, Sitzungsbericht des Vereins f. Psych. u. Neurol. in Wien vom 10. Nov. 1914. Ref. Neurol. Zbl. 1915 5. S. 174.

Bliss, M. A., Cysts within the spinal canal. Journal of the American med. association. 52. 1909. 11. Ref. Neurol. Zbl. 1910. S. 196.

Bliss, M. A., Circumscribed serous spinal meningitis. Interstate med. journ. St. Louis. 16. 5. Ref. in Journ. of the Amer. med. Associat. 1909. 2. S. 1957.

Bing, R., Die Meningitis cystica serosa der hinteren Schädelgrube. Med. Kl. 1911. 6.

Bouchut et Bouget, Une Variété rare de kyste intracranien. Rev. de méd. 1912. 1. Ref. Neurol. Zbl. 1912. 8. S. 506.

Bruns, L., Zur Frage der idiopathischen Form der Meningitis spinalis serosa circumscripta. B. kl. W. 1908. 39.

Bruns, L., Ein Fall von arachnoidealer Zystenbildung mit Kompression des Rückenmarkes. Neurol. Zbl. 1911. 18. S. 1026.

Cappelletti, L., L'écoulement du liquide cerebrospinal par la fistule cephalo-rachidienne en conditions et sous l'influence de quelques médicaments. Arch. ital. de biol. 36. Ref. Neurol. Zbl. 1902. S. 554.

Cavazzani, Jakob, D. m. W. 1900. 3 u. 4.

Cavazzani, Über Zerebrospinalflüssigkeit. Zbl. f. Physiol. 1902. 6.

Coombs, Knapp, Ph., Two cases of removal of extradural tumor of the spinal cord. Journ. of nerv. and ment. dis. 1914. 1. Ref. Neurol. Zbl. 1914. 7. S. 445.

Dana, C. L. and Elsberg, C. A., Cyste of the cerebello-pontine-angle, operation, with relief of symptoms. Med. record 86. 1914. 25. Ref. Neurol. Zbl. 1915. 10. S. 359.

Dixon and Haliburton, W. D., The cerebrospinal fluid. I. Secretion of the fluid. Journ. of Physiol. 47. Ref. Neurol. Zbl. 1914. S. 427.

Ecker, Untersuchungen über die Bewegungen des Gehirns und Rückenmarks. Stuttgart 1843.

v. Eiselsberg, Meine Operationsresultate bei Hirntumoren. Wien. med. Kl. 1912. 1. S. 19.

Ernst, Granulastrukturen der Epithelien der Aderhautgeflechte. Verh. D. path. Ges. 1904. 1. S. 75.

Finkelstein, B. K., Ein Fall von operativer Heilung der Arachnitis adhaesiva cerebralis. Russki Wratsch 1908. 37. Ref. Zbl. f. Chir. 1908. 49.

Finkelnburg und Eschbaum, D. Zschr. f. Nervhlk. 1910. 38.

Fischer, Oskar, Kortikale Gruben als Folge meningealer Zystenbildung bei chron. Meningitiden, insbes. bei der progr. Paralyse. Zschr. f. d. ges. Neur. 21. 5. Ref. Neurol. Zbl. 1914. 6. S. 366.

Fischer, D. m. W. 1898. 36.

Fleischmann, S., Ein Fall von Brown-Séquardscher Lähmung, hervorgerufen durch Meningitis serosa spin. circ. Neurol. Zbl. 1911. 15.
Francini, Sulla strutura et la funzioni dei plessi chor. planche. Lo speriment. 61. 4. S. 415. 1907. Zit. nach Kafka.
Friedmann, Arch. f. Psych. 1892. S. 230.
Fuchs, Über Beobachtungen an Flimmerzellen. Anat. H. von Merkel und Bonnet 25. 77. 1904. Zit. nach Kafka.
Fuchs, A., Physik.-chem., zytolog. und anderweitige Untersuchungen der Zerebrospinalflüssigkeit. Wien. med. Presse 1904, 44—47.
Fumarola und Tramonti, Globulinreaktion, Albuminreaktion und Lymphocytose bei den organ. Erkrankungen des Nervensystems. Mschr. f. Psych. 1911. 30. S. 99.
Geoghegan, Zschr. f. physiol. Chem. 1. S. 330.
Gerhardt, IV. Vers. d. Schweiz. neurol. Ges., 12. u. 13 Nov. 1910. Neurol. Zbl. 1911. Nr. 4.
Gerstmann, Beitrag zur Pathologie des Rückenmarks. Zur Frage der Meningitis serosa und serofibrinosa circumscripta spinalis. Zschr. f. d. ges. Neurol. 29. 1915. H. 2.
Girard, IV. Vers. d. Schweiz. neurol. Ges., 12. u. 13. Nov. 1910. Referat: Die chir. Behandl. der akuten Meningitis. Neurol. Zbl. 1911. Nr. 4. S. 215.
Goldmann, Experiment. Untersuch. über die Funktion des Plexus choriod. u. der Hirnhäute. Vortrag, gehalten am 42. Kongr. d. D. Ges. f. Chir. in Berlin 26. bis 29. März 1913. Ref. Neurol. Zbl. 1913. S. 533.
Grasset, Le traitement spécifique dans les maladies organiques des centres nerveux dans syphilis ant. Revue nevrologique 1902. Nr. 23.
Haike, Bericht über einen Fall von Meningitis serosa circumscr. in der laryng. Gesellschaft zu Berlin am 26. I. 1912.
Hauptmann, Die Permeabilität der Meningealgefässe. Vortrag, gehalten in der 37. Wandervers. d. südwestd. Neurologen u. Irrenärzte zu Baden-Baden 1912.
Henle, Nervenlehre 1.
Henneberg, Fehldiagnosen in operativ behandelten Fällen von Jacksonscher Epilepsie unbekannten Ursprungs. (Pseudotumor der motor. Region und Tumor cerebri.) Charité-Annalen 29. Sep.-Abdruck S. 14.
Herz, P., Beiträge zur Chirurgie der Hirnhäute. D. m. W. 1912. Nr. 22. S. 1045.
Herzfeld, B. kl. W. 1905. Nr. 10.
Hildebrand, Beitrag zur Chirurgie der hinteren Schädelgrube auf Grund von 51 Operationen. Arch. f. klin. Chir. 100. H. 3.
Holzmann, Neue deutsche Chirurgie. 12. 4. Abschn. S. 240 u. 7. Abschn. Immunitätsreaktionen.
Hoppe, zit. nach Nonne in D. Zschr. f. Nervhlk. 1907. 33. S. 317.
Horsley, A clinical lecture on chron. spinal meningitis. 1. 1909. Nr. 27. S. 513.
Hotz, Korr.Bl. f. Schweiz. Ärzte 1918. Nr. 41.
Hworostuchin, Zur Frage über den Bau des Plexus chor. Arch. f. mikr. Anat. 1911. 77.
Jacob u. Blumenthal, B. kl. W. 1898. Nr. 49.
v. Jaksch, Kl. Diagnost. innerer Krankheiten (5). S. 567.
Imamura, Arbeiten aus dem neurolog. Institut Obersteiner 1902. Zit. nach V. Reichmann.
Joél, Beitrag zur Hirnchirurgie. D. m. W. 1895.
Kafka, V., Zur Frage der Permeabilität der Meningen. M. Kl. 1910. S. 63.
Kafka, V., Untersuchungen zur Frage der Entstehung, Zirkulation und Funktion der Zerebrospinalflüssigkeit. Zschr. f. d. ges. Neurol. 1912. 13. 1. Teil.
Key u. Retzius, Studien in der Anatomie des Nervensystems und des Bindegewebes. 1. Hälfte.
v. Klebelsberg, E., Beitrag zur Kasuistik der Zysten der weichen Hirnhäute. Zschr. f. d. ges. Neurol. 17. 1913. H. 4.

Klieneberger, Ein eigentümlicher Liquorbefund bei Rückenmarkstumoren. Mschr. f. Psych. 1910. 28. S. 346.
Klose u. Vogt, Physiolog. u. anat. Untersuchungen zur Lumbalanästhesie und zur Frage ihrer klinischen Verwertbarkeit. M. m. W. 1909. Nr. 10.
Derselbe, Experiment. Untersuch. zur Spinalanalgesie. Mitt. Grenzgeb. 19.
Kocher, Hirnerschütterung, Hirndruck und chirurgische Eingriffe bei Gehirnkrankheiten. Nothnagels Hb. d. spez. Path. u. Ther. 1901.
Köppen, Arch. f. Psych. 1900. Nr. 33.
Kramer, On the function of the chorioid glands (chorioid plexuses) of the cerebral ventricles and its relation to the toxicity of cerebrospinal fluid. Brain 1911. 34. Zit. nach Hauptmann.
Krause, F., Zur Kenntnis der Meningitis serosa spinalis. B. kl. W. 1906. Nr. 25.
Derselbe, Zur Kenntnis der Rückenmarkslähmungen. Arch. f. klin. Chir. 84. S. 583.
Derselbe, D. Zschr. f. Nervhlk.
Kretschmann, M. m. W. 1896. Nr. 16.
Kronthal u. Sperling, Neurol. Zbl. 1889. S. 351.
Krönig u. Gauss, Anatom. u. physiol. Beobachtungen bei den ersten 1000 Lumbalanästhesien. M. m. W. 1907.
Kümmel, W., Beiträge zur Ohrenheilkunde. Festschr. gewidmet Aug. Lucae. Berlin. Jul. Springer 1905.
Lecène, P., Revue de Chirurgie. Jan. 1902. Ref. M. m. W. 1902. Nr. 20.
Lewandowsky, Zur Lehre von der Zerebrospinalflüssigkeit. Zschr. f. kl. M. 1900. 40.
v. Leyden, M. m. W. 1900. Nr. 4.
Luschka, Die Aderhautgeflechte des menschlichen Gehirns. Berlin 1855.
de Magalhaeus, La permeabilité meningée dans la trypanosomiase considerée au point de vue therapeutique. Revue neurol. 1903. S. 941. Zit. nach Kafka M. Kl. 1910. Nr. 2.
v. Malaisé, Bericht über die Sitzung des ärztl. Vereins München vom 25. Mai 1910. M. m. W. 1910. Nr. 27.
Mauss, Th. und Krüger, H., Über die unter dem Bilde der Meningitis serosa circ. verlaufenden Kriegsschädigungen des Rückenmarks und ihre operative Behandlung. D. Zschr. f. Nervhlk. 1918. 62. H. 1—6.
Mendel, K. und Adler, S., Zur Kenntnis der Meningitis serosa spinalis. B. kl. W. 1908. Nr. 35.
Merkens, Zschr. f. Chir. 59. S. 98.
Mills, K. Ch., Tumors and Cysts of spinal cord. Journ. of nerv. and ment. dis. 1910. Nr. 9. Ref. Neurol. Zbl. 1911. H. 5. S. 255.
Montesano, Zbl. f. Bakt. 1897, 27.
de Montet, Meningitis serosa circumscripta und explorative Laminektomie.
Muskens, L. J. J., Meningo encephalitis serosa und ihre klinisch. Unterformen. D. Zschr. f. Nervhlk.
Mysslowskaja, Zur Kasuistik der traum. serös. Meningitis. Ref. Zbl. f. Chir. 1911. S. 471.
Nageotte, J., Phénomènes de secretion dans le protoplasma des cellules neurologiques de la substance grise. Comptes rend. de la Soc. de Biol. 1910. 68. 1068.
Nonne, Über Fälle vom Symptomenkomplex des Tumor cerebri mit Ausgang in Heilung. D. Zschr. f. Nervhlk. 27. 1904. S. 169.
Derselbe, Sitzungsbericht des ärztl. Vereins v. Hamburg v. 2. Juni 1908. Neurol. Zbl. 1908. H. 27. S. 749.
Oppenheim, H., Zur Symptomatologie und Therapie der sich im Umkreise des Rückenmarks entwickelnden Neubildungen. Mitt. Grenzgeb. 15. 1906.
Derselbe, Beiträge zur Diagnostik und Therapie der Geschwülste im Bereiche des Zentralnervensystems. Berlin 1907, S. 150.

Oppenheim, H. und Borchardt, M., Zur Meningitis chron. serosa circumscripta (cystica) des Gehirns. D. m. W. 1910, Nr. 2.

Oppenheim, H. und Krause, F., Über erfolgreiche Operationen bei Meningitis spin. chron. serofibrosa circumscr. Zugleich ein Beitrag zu der Lehre von den Caudaerkrankungen. Mitt. Grenzgeb. 27. S. 545. (Ref. Neurol. Zbl.)

Oppenheim, H., Lehrbuch der Nervenkrankheiten. (6). 1913.

Placzek, S. und Krause, F., Zur Kenntnis der umschriebenen Arachnitis adhaesiva cerebralis. B. kl. W. 1907. Nr. 29.

Payr, Meningitis serosa (traumat.) bei und nach Schädelverletzungen. M. Kl. 1916. Nr. 32 u. 33.

Perthes, Über Meningitis serosa externa circumscripta cerebralis. Volkmann zit. nach Zesas. Sml. klin. Vortr. 1913. Nr. 685.

Pettit und Girard, Processus sécrétoires dans les cellules de revêtement des plexus chorioïdes. Comptes rend. de la Soc. de Biol. 53. 1901.

Pitterlein, Sitzungsbericht des ärztl. Vereins in Nürnberg am 15. April 1909. D. m. W. 1909. Nr. 40. S. 1772.

Polanyi, zit. nach Kafka: Zschr. f. d. ges. Neurol., Referatenteil 6. 1913.

Potts, S., Intradural cyst of the spinal meninges, removed by operation. Journ. of nerv. and ment. dis. 1910. Nr. 10. Ref. Neurol. Zbl. 1911. Nr. 5. S. 253—254.

Propping, Die Mechanik des Liquor cerebrospinalis und ihre Anwendung auf die Lumbalanästhesie. Mitt. Grenzgeb. 19. H. 3.

Quincke, Arch. f. Anat. Phys. 1872. S. 153.

Derselbe, Zur Pathologie der Meningen. D. Zschr. f. Nervhlk. 36. 1909. H. 5.

Derselbe, Kopftrauma und Spinaldruck. Mschr. f. Unfallhlk. 1910. Nr. 10 u. 11.

Ranson, Zschr. f. physiol. Chem. 31.

Raubitscheck, H., Die Zerebrospinalflüssigkeit. Sammelreferat. Naturw. Rdsch. 20. 1905.

Derselbe, Zur Histologie des Plexus chor. bei den akut. Meningitiden. Zschr. f. Hlk. 1905. 26.

Raymond, F. et Claude, H., La ménin. sér. circonscrite de la corticalité cérébrale. Semaine méd. 1909. Nr. 49. Ref. Neurol. Zbl. 1911. Nr. 3.

Redlich, Pötzl und Hess, Untersuch. über das Verhalten des Liquor cerebrosp. bei der Epilepsie. Zschr. f. d. ges. Neurol. 2. S. 715—725; 3. H. 5. S. 429—519.

Reichmann, V., Zur Physiologie und Pathologie des Liquor cerebrospin. D. Zschr. f. Nervhlk. 1912. 42.

Derselbe, Der Wert und die Gefahren der Lumbalpunktion. Zschr. f. d. ges. Neurol. 1912. S. 581.

Saenger, Sitzungsbericht des ärztl. Vereins zu Hamburg vom 2. Juni 1908. Neurol. Zbl. 1908. H. 27. S. 749.

v. Sarbo, A., Über einen operierten Fall von Leptomeningitis chron. circ. der Zentralregion. D. m. W. 1910. Nr. 1. S. 28.

Sato, Mitteilungen der med. Gesellschaft zu Tokio 26. 1912. H. 20. Ref. Neurol. Zbl. 1912. Nr. 7. S. 429.

Schlaepfer, Bau und Funktion der Epithelzellen des Plexus chor. Beitrag zur pathol. Anatomie und zur allg. Pathologie. 7. Suppl. Festschrift f. Arnold 1905. S. 101.

Schlesinger, Beiträge zur Klinik des Rückenmarks und Wirbeltumoren 1898. S. 46 u. 162.

Schmid, Ad., Zyste der Dura mater spinalis, einen extramedull. Tumor vortäuschend. D. Zschr. f. Nervhlk. 26. 1904. H. 3.

Schmidt, zit. nach Lewandowsky. Zschr. f. klin. M. 40.

Schuster, Zur Kenntnis der Anatomie und Klinik der Meningitis serosa spinalis circumscripta. Sitzungsber. d. Berl. Gesellsch. f. Psych. u. Nervkrkh. v. 8. März 1915. Ref. Neurol. Zbl. 1915. H. 9. S. 321. — Siehe auch Mschr. f. Psych. Bd. 37. 1915. S. 341.

Sicard, Examen de la permeabilité meningée. Soc. de Biol. 1902. 27. Dez. S. 1537.

Skoog, A. L., Spinal cord compression from Leptomeningeal cysts, with a report of two cases. Journ. of the americ. med. Assoc. 1915. H. 5. S. 394. Ref. Neurol. Zbl. 1916. S. 206.

Spiller, W. M. G., Musser, J. H. and Martin, E., A case of intradural spinal cyst with operation and recovery. University of Pensilv. med. Bulletin 1903. Ref. Zbl. f. Chir. 1903. S. 907.

Spina, A., Experimentelle Untersuchungen über die Bildung des Liquor cerebrospinalis. Arch. f. d. ges. Phys. 1899. 76.

Derselbe, Untersuchungen über die Resorption des Liquor bei normal. und erhöhtem intrakraniellem Druck. Arch. f. Phys. 83. S. 120.

Stintzing, Mitt. Grenzgeb. 1918.

Stroebe, Handb. d. path. Anatomie des Nervensystems von Flatau, Jacobsohn und Minor 1. 1904. S. 368; 2. S. 806.

Strümpell, Lehrbuch. (13). S. 506.

Stursberg, Ein Beitrag zur Kenntnis der zerebrospin. Flüssigkeit. D. Zschr. f. Nervhlk. 1911. 42. S. 325.

Völsch, (Meningitis serosa). M. m. W. 1912. Nr. 10. Mitteil. in der med. Gesellsch. zu Magdeburg in der Sitzung vom 30. Nov. 1911.

Weil und Kafka, Über die Durchgängigkeit der Meningen besonders bei der progr. Paralyse. W. kl. W. 1911. Nr. 10.

Dieselben, Weitere Untersuch. über den Hämolysingehalt der Zerebrospinalflüssigkeit bei akuter Meningitis und progr. Paralyse. M. Kl. 1911. Nr. 34.

Weisenburg, T. H. and Müller, G. P., Idiopathic circumscribed spinal serous meningitis with the report of a successful operativ. case. Americ. Journ. of med. Sc. Nov. 1910. Ref. Neurol. Zbl. 1911. Nr. 5. S. 254.

Weitz, Über Liquordruckerhöhung nach Kopftraumen. Neurol. Zbl. 1910. S. 1010.

Wendel, Meningitis serosa circumscripta cerebralis. M. m. W. 1912. Nr. 19. Nach einem Vortrag, gehalten am 41. Kongress der Deutschen Gesellsch. f. Chir. zu Berlin 1912.

Widal, Sicard und Honod. Permeabilité meningée à la jodure de potassium au cours de la meningite tuberculeuse. Soc. de Biol. Nov. 1900.

Wohlgemuth und Szécsi, Zur Kenntnis von der Entstehung und Zusammensetzung der Zerebrospinalflüssigkeit. Zschr. f. d. ges. Neurol. 13. 1912.

Yoshimura, K., Das histochem. Verhalten des menschl. Plexus chor. Zugleich ein Beitrag zur Frage der Plexussekretion. Arb. neurol. Inst. Wien 18. S. 1. Ref. Neurol. Zbl. 1910. S. 531.

Zesas, D. G., Über Meningitis serosa externa circumscripta cerebralis. Volkmann Vortr. 1913. 685.

DRUCK von CARL RITTER, G. m. b. H.
WIESBADEN.